Ac * 10.22

R50127

Die mikroskopische

# Technik und Diagnostik

in der

## gynäkologischen Praxis.

Für Studierende und Aerzte

von

Dr. **Karl Abel**
in Berlin.

ROYAL COLLEGE OF PHYSICIANS, EDINR. LIBRARY.

Zweite vermehrte Auflage.

*Mit 73 Abbildungen im Text.*

Berlin 1900.
Verlag von August Hirschwald.
N.W. Unter den Linden No. 68.

Alle Rechte vorbehalten.

Herrn

Geh. Med.-Rath Prof. Dr. **Waldeyer,**

seinem hochgeschätzten Lehrer,

in Dankbarkeit und Verehrung

gewidmet

**vom Verfasser.**

# Vorwort zur ersten Auflage.

Seit den Grund legenden Arbeiten von Ruge und Veit ist die mikroskopische Untersuchung aus dem Uterus ausgeschnittener und ausgekratzter Partikel ein wesentlicher Bestandteil der gynäkologischen Diagnostik geworden, soweit dieselbe sich auf Erkrankungen des Uterus bezieht. Die Notwendigkeit dieser Untersuchungsmethode wurde durch die zahlreichen Arbeiten, welche den eben genannten folgten, immer mehr den Aerzten zum Bewusstsein gebracht. Daher ist es ganz natürlich, dass eine weit grössere Zahl als früher nicht nur von Specialisten, sondern auch von practischen Aerzten einen Einblick in diese Materie zu gewinnen sucht. Die vielen, über diese Fragen erschienenen Einzelarbeiten, welche in den Fachblättern und Archiven zerstreut veröffentlicht sind, durchzustudieren, dazu fehlt Vielen Zeit und Geduld. Auch sind diese Arbeiten, welche die eine oder andere Frage bis in die genauesten Details verfolgen, gegen diese oder jene Ansehauung polemisieren, keineswegs geeignet, einen Anfänger in den Stoff einzuführen. Auch in den voluminösen Lehrbüchern ist in letzter Zeit schon mehr als früher auf die Besprechung dieser Verhältnisse Rücksicht genommen worden. Manches wichtige ist jedoch auch hier viel zu kurz behandelt. Um diesem Mangel abzuhelfen, ist das vorliegende Buch geschrieben, welches als ein Leitfaden bei den praktischen Uebungen dienen soll.

Ein ganz besonderer Wert ist auf die Bespreehung der normalen Verhältnisse gelegt worden. Denn nur die genaue Kenntnis derselben berechtigt zu einer Beurteilung der pathologischen. Dies gilt am Uterus um so mehr, als dessen normale Struktur schon an und für sich vielen Veränderungen unterworfen ist.

Literaturangaben sind nur da, wo dies unumgänglich nötig war, gemacht worden. Wer sich über die Literatur im Speeiellen unterrichten will, findet Ausführliches darüber in dem „Lehrbuch der speeiellen pathologischen Anatomie von Orth, Berlin 1893“ oder in den Frommel'schen Jahresberichten über die Fortschritte auf dem Gebiete der Geburtshilfe und Gynäkologie.

Die Zeichnungen, welche mit Ausnahme weniger, aus anderen Arbeiten entnommener, sämmtlich von den mikroskopischen Präparaten meines eigenen, operativ gewonnenen Materiales stammen, sind von der Künstlerhand des Herrn Emil Eyrich direkt nach dem mikroskopischen Bilde angefertigt worden. Ich habe es absichtlich vermieden schematische Zeichnungen zu geben. Denn

wenn dieselben auch für den praktischen Unterricht, in Verbindung mit der mündlichen Besprechung dem Anfänger das Verständnis wesentlich erleichtern, so trifft dies für einen derartigen Leitfaden nicht zu. Würden hier schematische Zeichnungen sein, und der Anfänger diese nachher mit den von ihm angefertigten Präparaten vergleichen, so würde er häufig durchaus keine Aehnlichkeit finden. Die hier absolut naturgetreu wiedergegebenen Zeichnungen sollen wirkliche Vergleichsobjecte darstellen.

Der im Folgenden behandelte Stoff stellt nur einen kleinen Teil der normalen und pathologischen Anatomie der weiblichen Geschlechtsorgane dar. Trotzdem hielt ich die Veröffentlichung dieses Teiles für gerechtfertigt, da in demselben gerade das, was für die praktisch gynäkologischen Zwecke von Wichtigkeit ist, abgehandelt wird.

Möge das Buch seinen Zweck erfüllen, dem Anfänger bei seinen praktischen Uebungen ein Leitfaden zu sein, vielleicht auch den einen oder andern Fachgenossen anzuregen, an der Beantwortung mancher, auf diesem Gebiete noch nicht erledigter Fragen selbst Anteil zu nehmen.

Berlin, im Mai 1895.

**Karl Abel.**

---

# Vorwort zur zweiten Auflage.

Zwischen dem Erscheinen der ersten und dieser Auflage des vorliegenden Buches sind nur wenige Jahre verflossen, und doch sind gerade in der Anatomie der weiblichen Sexualorgane in dieser kurzen Zeit wichtige neue Forschungen gemacht worden. Ich erwähne hier nur die grosse Arbeit von Recklinghausen's über die Adenomyome und Cystadenome etc. und die zahlreichen Arbeiten über die von den Chorionzotten ausgehenden, destruierenden Neubildungen. Die neuen Arbeiten sind soviel wie möglich berücksichtigt worden, so die grossen Sammelwerke von Veit und Martin, soweit dieselben erschienen waren. Das Lehrbuch von Gebhard erschien erst, als diese Auflage bereits zum Druck gegeben war und konnte daher nicht mehr mit herangezogen werden. Die „Technik“ ist verschiedentlich erweitert worden. Der „Diagnostik“ sind die Kapitel über Vulva, Vagina, Tuben, Ovarien und Parovarium neu hinzugefügt worden, so dass nunmehr dem Leser die Einführung in das gesamte Gebiet der normalen und pathologischen Anatomie der weiblichen Sexualorgane ermöglicht ist. Die neuen, von Frl. Else Friedeberg ausgeführten Zeichnungen sind sämtlich nach meinen eigenen Präparaten hergestellt worden. Nur Fig. 55 entspricht einem mir von Herrn Collegen Dr. Falk-Berlin gütigst zur Verfügung gestellten Präparate, wofür ich ihm an dieser Stelle meinen besten Dank ausspreche.

Berlin, im Juli 1899.

**Karl Abel.**

---

# Inhaltsverzeichnis.


Seite

Vorwort zur ersten Auflage . . . . . V
Vorwort zur zweiten Auflage . . . . . VI
Inhaltsverzeichniss . . . . . VII
Verzeichniss der Abildungen . . . . . VIII

**Erste Abteilung: Technik.**

I. Das Material . . . . . 1
1. Gewinnung des Materials . . . . . 2
a) Probeexcision aus der Portio . . . . . 3
b) Probeauskratzung aus der Gebährmutterhöhle . . . . . 4
c) Probeexcision aus der Scheide und den äusseren Genitalien . . . 5
II. Weitere Behandlung des gewonnenen Materials . . . . . 5
1. Untersuchung des frischen Präparates . . . . . 6
2. Das Fixiren der Präparate . . . . . 9
a) Müller'sche Flüssigkeit . . . . . 9
b) Gesättigte wässrige Sublimatlösung . . . . . 9
c) Zenkers'sche Flüssigkeit . . . . . 9
d) Flemming'sche Lösung . . . . . 9
3. Das Härten und Einbetten der Präparate . . . . . 9
a) Glyceringelatine zum Aufkleben des Präparates . . . . . 10
b) Schneiden von Alcoholpräparaten mit dem Gefriermikrotom . . . 11
c) Einbettung des Präparates in Celloidin . . . . . 12
d) Einbettung des Präparates in Paraffin . . . . . 12
4. Das Schneiden des gehärteten oder eingebetteten Präparates mit dem Mikrotom . . . . . 13
5. Das Färben der Schnitte . . . . . 15
a) Pikrolithioncarmin . . . . . 15
b) Hämatoxylin . . . . . 16
c) Färbung der elastischen Fasern . . . . . 17
1. Taenzers Orzeinfärbung . . . . . 17
2. Weigerts Fuchsin-Resorcinfärbung . . . . . 17
6. Das Färben von Microorganismen . . . . . 18
a) Die Gonokokken . . . . . 18
$\alpha$) Trockenpräparate . . . . . 18
$\beta$) Schnittpräparate . . . . . 19
b) Die Tuberkelbacillen . . . . . 20
$\alpha$) Trockenpräparate . . . . . 20
$\beta$) Schnittpräparate . . . . . 20

Seite
III. Behandlung des durch Laparotomie oder Section gewonnenen Materials . . . 20
1. 70 proc. Alcohol . . . 20
2. Müller'scho Flüssigkeit . . . 21
3. Formalin . . . 21
IV. Anhang zur ersten Abteilung: Instrumentarium . . . 22

## Zweite Abteilung: Diagnostik.

I. Vulva . . . 25
1. Normale Anatomie . . . 25
2. Pathologische Anatomie . . . 26
a) Entzündungen . . . 26
b) Ulcerationen . . . 26
c) Atrophieen . . . 27
d) Hypertrophieen . . . 27
α) epitheliale . . . 27
β) bindegewebige . . . 28
e) Neubildungen . . . 29
α) epitheliale . . . 29
1. Carcinome . . . 29
2. Cysten . . . 29
β) bindegewebige . . . 29
II. Vagina . . . 30
1. Normale Anatomie . . . 30
2. Pathologische Anatomie . . . 30
a) Entzündungen . . . 30
b) Ulcerationen . . . 31
c) Hypertrophieen . . . 31
d) Neubildungen . . . 31
α) epitheliale . . . 31
β) bindegewebige . . . 31
e) Cysten . . . 31
III. Der Gebärmutterhals . . . 32
1. Normale Anatomie . . . 32
Mikroskopische Trugbilder . . . 38
a) bei Schnitten durch das Plattenepithel . . . 38
b) bei Schnitten durch die mit Cylinderepithel bekleideten Drüsen 40
2. Pathologische Anatomie . . . 43
A. Entzündungen . . . 45
a) Einfache Entzündung der Portio vaginalis . . . 45
b) Das Geschwür der Portio vaginalis . . . 46
c) Das Ektropium und die Entzündung der Cervixschleimhaut . . 48
d) Die „Erosionen“ . . . 52
B. Neubildungen . . . 57
1. Hypertrophie der Aussenfläche der Portio . . . 57
a) Hypertrophie des Epithels . . . 58
α) bei Prolaps . . . 58
β) Condylomata acuminata . . . 59
b) Hypertrophie des Stromas . . . 60
α) Elongatio colli . . . 60
β) Cervixpolypen . . . 61
2. Carcinoma cervicis uteri . . . 67

Seite

3. Adenoma destruens cervicis uteri . . . . . 77
4. Sarcoma cervicis uteri . . . . . 77
5. Myome, Fibrome, Fibromyome . . . . . 79
6. Tuberculose des Gebärmutterhalses . . . . . 79

IV. Der Gebärmutterkörper . . . . . 81

A. Die Schleimhaut des Gebärmutterkörpers (Endometrium) . . . . . 81

1. Normale Anatomie . . . . . 81

a) Das Endometrium der geschlechtsreifen Frau in ruhendem Zustande . . . . . 82
b) Endometrium während der Menstruation . . . . . 86
c) Endometrium in den ersten Monaten der intrauterinen Schwangerschaft . . . . . 91
d) Endometrium bei Extrauteringravidität . . . . . 96
e) Differentielle Diagnose zwischen Decidua menstrualis, Decidua uterina bei intrauteriner Gravidität (Abort) und bei extrauteriner Gravidität . . . . . 99

2. Pathologische Anatomie . . . . . 104

A. Allgemeine Bemerkungen . . . . . 104
B. Entzündungen . . . . . 107
a) Endometritis interstitialis . . . . . 108
b) Endometritis hypertrophica (fungosa) . . . . . 111
c) Endometritis decidualis . . . . . 114
C. Hyperplasieen . . . . . 114
a) Hyperplasia Endometrii totius . . . . . 115
$\alpha$) diffusa . . . . . 115
$\beta$) circumscripta (polyposa) . . . . . 115
b) Hyperplasia glandularum endometrii . . . . . 117
$\alpha$) diffusa . . . . . 117
$\beta$) circumscripta (polyposa) . . . . . 118
D. Neubildungen . . . . . 118
a) Carcinoma endometrii . . . . . 119
b) Adenoma destruens endometrii . . . . . 121
c) Sarcoma endometrii . . . . . 123
$\alpha$) Die Schleimhautsarcome . . . . . 123
$\beta$) Die Wandsarcome . . . . . 124
d) Die im Zusammenhang mit der Schwangerschaft auftretenden destruierenden Neubildungen . . . . . 124
$\alpha$) Deciduoma . . . . . 125
$\beta$) Chorioma (Waldeyer) . . . . . 125
e) Tuberculose des Endometrium . . . . . 128

B. Die Wand des Gebärmutterkörpers (Myometrium) . . . . . 128

1. Entzündungen . . . . . 128
2. Neubildungen . . . . . 129
Myome, Fibrome . . . . . 129

V. Tuben . . . . . 130

1. Normale Anatomie . . . . . 130
a) Lage und Verlauf . . . . . 130
b) Einteilung der Tubenabschnitte . . . . . 131
c) Veränderungen innerhalb normaler Grenzen . . . . . 134
$\alpha$) Die Menstruation . . . . . 135
$\beta$) Senile Veränderungen . . . . . 135
$\gamma$) Schwangerschaftsveränderungen . . . . . 138

Seite

2. Pathologische Anatomie . . . . . 136
A. Missbildungen . . . . . 136
a) Die infantilen Tuben . . . . . 136
b) Accessorische Tuben und Tubenostien . . . . . 136
c) Die herniösen Ausstülpungen (Divertikel des Tubenkanals) . 137
d) Gestielte oder Morgagni'sche Hydatide . . . . . 137
B. Die Eileiterschwangerschaft . . . . . 138
a) Ursachen . . . . . 138
b) Insertionsstellen des Eies in der Tube . . . . . 138
c) Veränderungen der Tubenschleimhaut bei Tubenschwangerschaft im Bereiche des Fruchtsackes . . . . . 139
$\alpha$) Decidua tubaria basalis . . . . . 139
$\beta$) Decidua tubaria vera . . . . . 141
$\gamma$) Decidua tubaria capsularis . . . . . 142
d) Die Tubenwand im Bereiche des Fruchtsackes . . . . 142
e) Chorionzotten . . . . . 142
f) Der nicht schwangere Teil der Tube und die Tube der anderen Seite . . . . . 143
g) Die Ausgänge der Tubenschwangerschaft . . . . . 143
C. Circulationsstörungen . . . . . 144
Haematosalpinx . . . . . 145
D. Entzündungen . . . . . 146
a) Allgemeine Bemerkungen . . . . . 146
b) Salpingitis catarrhalis . . . . . 148
c) Salpingitis purulenta . . . . . 150
d) Die Tuboovarialtumoren . . . . . 159
E. Infectiöse Granulome . . . . . 162
F. Hypertrophieen und Hyperplasieen . . . . . 162
G. Neubildungen . . . . . 164

VI. Ovarien . . . . . 164
1. Normale Anatomie . . . . . 164
A. Lage und äussere Form . . . . . 164
B. Anatomischer Bau . . . . . 165
a) Die Gefässschicht . . . . . 166
b) Die Parenchymschicht . . . . . 166
$\alpha$) Das Stroma . . . . . 166
$\beta$) Die Follikel . . . . . 167
1. Follikel im ruhenden Zustande . . . . . 167
2. Der Graaf'sche Follikel . . . . . 168
c) Die weiteren Schicksale des reifen Follikels . . . . . 168
$\alpha$) Corpus luteum . . . . . 169
$\beta$) Corpus albicans . . . . . 171
C. Ovarium bei der Menstruation und Gravidität . . . . . 171
D. Senile Atrophie des Ovarium . . . . . 172
2. Pathologische Anatomie . . . . . 172
A. Eierstockschwangerschaft . . . . . 172
B. Circulationsstörungen, Hyperaemieen . . . . . 172
C. Entzündungen . . . . . 172
a) Oophoritis interstitialis . . . . . 173
b) Perioophoritis . . . . . 173
D. Infectiöse Granulome . . . . . 173

Seite

E. Parasiten . . . . . 175
F. Kleincystische Degeneration . . . . . 175
G. Neubildungen . . . . . 176
1. Epitheliale Neubildungen . . . . . 177
a) Das Oberflächenpapillom . . . . . 177
b) Die Follikelcysten . . . . . 177
c) Die Corpus-luteum-Cysten . . . . . 178
d) Die Kystome oder Kystadenome des Ovarium . . . . 181
α) Kystadenoma simplex . . . . . 181
β) Kystadenoma papilliferum (proliferum) . . . . . 183
e) Carcinoma ovarii . . . . . 185
2. Bindegewebige Neubildungen . . . . . 187
a) Fibrome . . . . . 187
b) Myome . . . . . 188
c) Sarcome . . . . . 188
3. Die Dermoidcysten . . . . . 188
VII. Das Parovarium . . . . . 189
1. Normale Anatomie . . . . . 189
2. Die Parovarialtumoren . . . . . 190

# Verzeichnis der Abbildungen.


Fig. 1. Sich selbst haltendes Speculum.
Fig. 2. Uebertragen der Schnitte auf den Objectträger mittels Glasnadel.
Fig. 3. Glascylinder zum Aufbewahren des zur Probe entnommenen Stückes.
Fig. 4. Längsschnitt durch den Uterus.
Fig. 5. Vaginale Fläche des Gebärmutterhalses.
Fig. 6. Uebergang des Plattenepithels der Portio vaginalis in das Cylinderepithel der Cervicalschleimhaut.
Fig. 7. Cervixschleimhaut.
Fig. 8. Schnitt durch ein spitzes Condylom.
Fig. 9. Längsschnitt durch eine mit Cylinderepithel bekleidete Drüse.
Fig. 10. Querschnitte durch eine Cylinderepithelzelle.
Fig. 11. Schrägschnitt durch eine Drüse.
Fig. 12. Schnitt durch den Fundus einer Drüse.
Fig. 13. Decubitusgeschwür an der Portio vaginalis bei totalem Prolaps des Uterus.
Fig. 14. Probeexcision aus der Portio vaginalis nach vielfachen Aetzungen. Gutartige Epithelwucherung.
Fig. 15. Eine sogenannte „Erosion" am Gebärmutterhalse.
Fig. 16. Polyp des Collum (von der vaginalen Fläche ausgehend).
Fig. 16a. Cervixpolyp (von der Schleimhaut der Cervicalkanales ausgehend).
Fig. 17. Cervixpolyp mit Cysten.
Fig. 18. Carcinom in einer Vene.
Fig. 19. Zellen aus einem Krebsalveolus, z. T. mit sogenannten Einschlüssen.
Fig. 20. Krebsalveolus bei starker Vergrösserung (in Sublimat fixiert).
Fig. 21. Carcinom der Portio vaginalis uteri (starke Vergrösserung).
Fig. 22. Carcinom der Portio vaginalis (Uebersichtsbild).
Fig. 23. Drüse, deren eine Wand vom Carcinom zerstört ist.
Fig. 24. Tuberculose der Portio vaginalis.
Fig. 25. Annähernd normales Endometrium (Geringe Vermehrung der Drüsen) in seinem Verhältnis zur Muskulatur. (Schwache Vergrösserung).
Fig. 26. Annähernd normales Endometrium (starke Vergrösserung).
Fig. 27. Decidua menstrualis.
Fig. 28. Decidua bei intrauteriner Gravidität (Abort) aus dem 2. Schwangerschaftsmonat.
Fig. 29. Spontan ausgestossene Decidua uterina bei Tubengravidität.
Fig. 30. Ausgestossenes Stück bei Abort.
Fig. 31. Chorionzotten (starke Vergrösserung).
Fig. 31a. Schnitt von einem aus dem Uterus herausgeholten Blutgerinnsel nach (nicht beobachtetem) Abort. (Schwache Vergrösserung.)
Fig. 32. Endometritis interstitialis.
Fig. 33. Endometritis hypertrophica (fungosa).

Fig. 34. Endometritis fungosa mit Blutungen in die Drüsen.
Fig. 35. Hyperplasia endometrii totius circumscripta (polyposa) 4 : 1.
Fig. 36. Aus dem Polypen „a“ von Fig. 35 bei starker Vergrösserung.
Fig. 37. Carcinoma endometrii.
Fig. 38. Interstitieller Teil der Tube.
Fig. 39. Isthmus tubae (nahe der Ampulle).
Fig. 40. Fimbrienende der Tube.
Fig. 41. Umwandlung der Tubenschleimhaut in eine Decidua.
Fig. 42. Schnitt durch die Einsertionsstelle einer schwangeren Tube.
Fig. 43. Fimbrie mit Hyperämie und Lymphstauung.
Fig. 44. Geschwollene Falten der Tubenschleimhaut mit starker Rundzelleninfiltration.
Fig. 45. Salpingitis chronica.
Fig. 46. Salpingitis chronica purulenta.
Fig. 47. Salpingitis chronica purulenta (hyperplastica)
Fig. 48. Salpingitis chronica purulenta.
Fig. 49. Salpingitis chronica purulenta.
Fig. 50. Salpingitis chronica purulenta (Tubenwand).
Fig. 51. Tubenabscess.
Fig. 52. Flächenhafte Verwachsung zwischen Tube und Ovarium (makroskopisch).
Fig. 53. Tuboovarialtumoren (makroskopisch).
Fig. 54. Tuboovarialtumor (schwache Vergrösserung).
Fig. 55. Carcinoma tubae.
Fig. 56. Parenchymschicht des Ovarium.
Fig. 57. Graaf'scher Follikel.
Fig. 58. Aus der Wand eines Corpus luteum.
Fig. 59. Enorme Gefässhyperplasie in einem Ovarium bei Myoma uteri.
Fig. 60. Oophoritis interstitialis.
Fig. 61. Kleincystische Degeneration des Ovarium.
Fig. 62. Corpus-luteum-Cyste (3malige Vergrösserung).
Fig. 63. Corpus-luteum-Cyste (starke Vergrösserung).
Fig. 64. Kystadenoma simplex ovarii.
Fig. 65. Kystadenoma glandulare proliferum colloides (mittlere Vergrösserung).
Fig. 66. Kystadenoma glandulare proliferum colloides (starke Vergrösserung).
Fig. 67. Carcinoma ovarii.
Fig. 68. Kystadenoma glandulare carcinomatodes.
Fig. 69. Dermoidcyste des Ovarium. Schnitt durch die Wand (mittlere Vergrösserung).
Fig. 70. Aus der Wand einer Dermoidcyste (starke Vergrösserung).
Fig. 71. Teratoma ovarii (Makroskopisch).

# Erste Abteilung.

# Technik.

## I. Das Material.

Seit der Ausbildung der bimanuellen Untersuchungsmethode in der Gynaekologie ist man in der Diagnosenstellung so weit vorgeschritten, dass ohne weiteres bestimmte Erkrankungen des Uterus oder seiner Adnexe mit Sicherheit festgestellt werden können. Für eine Reihe von Fällen, nämlich bei Veränderungen an der Vaginalportion und an der Uterusinnenfläche, genügt aber der Tastsinn allein nicht, um eine exakte Diagnose zu stellen. Zwar wird der palpierende Finger mit Recht „das Auge des Gynäkologen" genannt, aber man ist doch beim Palpieren oft Täuschungen ausgesetzt und kann daher den Gesichtssinn nicht vollkommen entbehren. Durch die Erfindung der Vaginalspecula wurde man in den Stand gesetzt, den Halsteil des Uterus direkt zu sehen. Doch allmählich überzeugte man sich, dass auch diese Methode im Stich liess, weil man aus dem makroskopischen Aussehen des erkrankten Teiles noch keine weiteren Schlüsse auf den anatomischen Bau desselben machen konnte. Die Uterusinnenfläche konnte überhaupt nicht dem Auge zugänglich gemacht werden. Das Bedürfnis aber nach einer sicheren anatomischen Grundlage bei sonst zweifelhaften Fällen führte dazu, dass man Stücke aus der Portio excidierte, resp. aus dem Uterus auskratzte, um dieselben einer genauen mikroskopischen Untersuchung zu unterwerfen: Probeexcision, resp. Probeauskratzung. Auf diese Weise ist man imstande, die vorherige klinische Diagnose durch die Betrachtung des pathologisch anatomischen Präparates zu kontrolieren. Dass man auch so mitunter zu keiner absolut sicheren Diagnose gelangen kann, werden wir später des Näheren zu erörtern haben. Trotzdem ist ohne weiteres die Wichtigkeit dieser Untersuchung klar. Denn das positive Resultat derselben wird immer die objektive und wissenschaftliche Grundlage für den nachfolgenden therapeutischen Eingriff abgeben.

Die Erkrankungen der äusseren Genitalien und der Scheide geben nur in den seltensten Fällen Veranlassung zu einer mikroskopischen Voruntersuchung. Dieselbe bezieht sich vornehmlich auf die Erkrankungen der Portio vaginalis und Cervix, sowie des Endometrium.

Von dem Harpuniren grösserer Bauchtumoren ist man jetzt gänzlich abgekommen, seit an seine Stelle die Probelaparotomie getreten ist. Auch die mikroskopische Untersuchung von Flüssigkeit, welche man durch die Punction gewonnen hat, führt nur in den Fällen zu einem positiven Resultat, in welchen ganz specifische Formelemente darin suspendiert sind, also z. B. Hakenkränze bei Echinococcus. Sonst wird man, wenn hier eine Voruntersuchung überhaupt zur Diagnose nötig ist, mit der chemischen Untersuchung entschieden weiter kommen.

## 1. Gewinnung des Materials.

Bevor man einen Teil vom Uterus entfernt, soll eine genaue Anamnese des Falles erhoben und durch die bimanuelle Untersuchung festgestellt werden, ob es sich um eine Erkrankung der Portio oder des Uteruskörpers handelt. Man muss also von vorne herein wissen, ob man eine Probeexcision aus dem Halsteil oder eine Probeauskratzung aus der Gebärmutterhöhle zu machen hat.

Um diesen kleinen Eingriff vorzunehmen, soll man vor allen Dingen das Organ möglichst freilegen. Hat man Assistenz zur Verfügung, so bedient man sich hierzu am besten der Sims-Simon'schen Rinne und Platte. Die vordere Muttermundslippe wird mittelst einer Kugelzange oder Uterusklemme angehakt, und der Uterus nach Herausnahme der Platte vorsichtig herabgezogen und so fixirt.

Es mag hierbei erwähnt werden, dass man sich vor einem zu starken Herabziehen zu hüten hat, wenn die Adnexe des Uterus nicht ganz frei sind. Denn handelt es sich um eine Parametritis oder um eine entzündliche Affection der Tuben, so kann man durch ein unvorsichtiges, gewaltsames Herunterziehen des Uterus leicht grossen Schaden anrichten. Das Vorhandensein einer derartigen Erkrankung sollte für den Anfänger jedesmal eine Contraindication für einen Eingriff am Uterus abgeben.

Hat man keine Assistenz zur Verfügung, so wendet man mit Vorteil ein sich selbst haltendes Speculum an. Es giebt deren eine ganze Reihe, und jedes ist gut, welches die Hauptanforderung erfüllt, dass man nämlich nach Einführung des Speculums in seiner Bewegungsfähigkeit mit den anderen Instrumenten nicht behindert wird.

Ich benutze in diesen Fällen gewöhnlich ein von L. Landau und mir modifizirtes Speculum, welches den besonderen Vortheil hat, dass man es nicht nur an den Untersuchungs- resp. Operationstisch anbringen kann, sondern an jeden beliebigen Tisch oder an jedes Bett. Es eignet sich daher auch ganz besonders für den Gebrauch des Praktikers.

Dasselbe besteht aus einer Klemmschraube mit Oesen für einen horizon-

talen Arm (Fig. 1), der in einem Kugelgelenk endigt. Letzteres ist dazu bestimmt, den ziemlich langen Griff aufzunehmen, an welchem sich die gewöhnliche Simon'sche Rinne befindet. Das Kugelgelenk gestattet, wenn es schwer beweglich gestellt ist, die Rinne in jeder ihr gegebenen Lage zu fixiren, ahmt

Fig. 1.

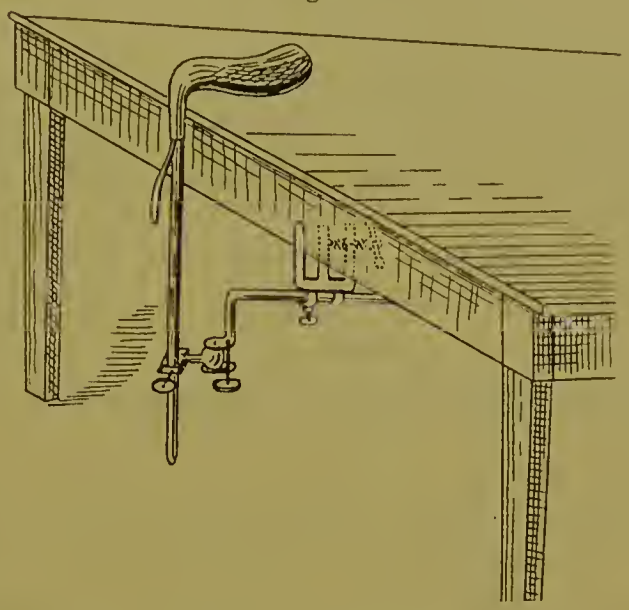

also nach Möglichkeit die Excursionen der Hand nach. Hat man das Speculum in der gewünschten Lage durch Anziehen einer Schraube festgestellt, so hat man beide Hände frei, um die Platte einzuführen, den Uterus anzuhaken und die weiteren Manipulationen ohne besondere Schwierigkeiten vorzunehmen[1]).

### a) Probexcision aus der Portio vaginalis.

Für die Probeexcision aus der Portio vaginalis bedarf es keiner besonderen Vorbereitungen. Nach Einführung des Speculums desinficirt man die Scheide und die Aussenfläche des Gebärmutterhalses gründlich mit 3% Carbolsäurelösung oder mit 1 : 5000 Sublimat am besten so, dass man erst damit eine Ausspülung macht und dann die Teile noch energisch mit Watte, welche in diese Lösung getaucht ist, abreibt.

Dann schneidet man, nach Fixirung der vorderen Muttermundslippe mittelst Kugelzange, mit einer Cooper'schen oder knieförmig gebogenen Scheere oder auch mit einem Messer ein keilförmiges Stück aus dem verdächtig erscheinenden Teile aus. Man achte hierbei darauf, dass man nicht nur Krankes entfernt, sondern, wenn möglich, das Stück so wählt, dass man darin den Uebergang vom Gesunden zum Kranken hat. Die bei diesem Eingriff entstehende Blutung wird meistens durch Tamponade mit Watte gestillt werden können, doch muss man unter Umständen auch eine oder zwei Ligaturen anlegen.

---

[1]) Sehr zu empfehlen ist auch das sich selbst haltende Speculum von Neugebauer jun.

Jedenfalls soll man es sich ein für alle Male zur Regel machen, die Kranken nachher noch einige Zeit ruhig liegen zu lassen, um sich dann noch einmal davon zu überzeugen, dass die Blutung auch wirklich vollkommen steht. Denn selbst nach diesem geringen Eingriff kann es unter Umständen, wenn man nicht die genügende Vorsicht beobachtet, zu schweren Blutungen kommen.

b) Probeauskratzung aus der Gebärmutterhöhle.

Nach Desinfektion der Scheide und Anhaken des Uterus orientiert man sich mit der Sonde über die Länge, den Verlauf des Uteruskanals, die Durchgängigkeit des inneren Muttermundes, und etwaige fühlbare Veränderungen der Uterusschleimhaut.

Ich halte es für durchaus unstatthaft, die Sondirung des Uterus im Blinden vorzunehmen, also ohne Einführung des Speculums, da man nie sicher sein kann, dass man vollkommen aseptisch operirt. Dasselbe gilt natürlich auch für die Auskratzung, überhaupt für jeden instrumentellen, intrauterinen Eingriff.

Unter Führung des Auges dringt man dann mit einer mittelgrossen Curette in die Gebärmutterhöhle ein und schabt durch energischen Zug von oben nach unten die Schleimhaut ab. Die so gewonnenen kleinen Partikelchen werden in einer gut gereinigten, vor das Speculum gehaltenen Schaale aufgefangen. Meistens wird man mit diesem verhältnismässig einfachen Verfahren zum Ziele kommen. Wenn jedoch die Menge der ausgekratzten Schleimhaut zu gering zur mikroskopischen Untersuchung ist, oder wenn man glaubt, die erkrankte Partie nicht mitgefasst zu haben, so ist es angezeigt, die Gebärmutter so zu erweitern, dass man mit dem Finger bis zum Fundus vordringen kann. Mit diesem kann man dann mit grösserer Sicherheit die erkrankte Partie fühlen und entweder direkt mit dem Finger ein Stückchen davon abkneifen, oder mit dem scharfen Löffel alles das, was zur Untersuchung nöthig ist, auskratzen. Denn ist der Uterus erst einmal so erweitert, dass man bequem mit dem Finger in denselben eindringen kann, dann bietet auch die energische Ausschabung mit dem Löffel keine Gefahr. Es ist aber sicher, dass man mit diesem mehr Material erhalten kann, als mit der Curette.

Auf welche Weise die Dilatation des Uterus vorgenommen werden soll, muss der Gewohnheit eines jeden Operateurs überlassen bleiben. Der eine zieht die rapide Dilatation vor, der andere die allmähliche. Das erstere kann man sehr gut mit den Fritsch'schen Dilatatorien erreichen, das letztere bewirkt man am besten durch Einführung von Jodoformgaze in die Uterushöhle. Ich wende ausschliesslich nach dem Vorgange von L. Landau das letztere Verfahren an.

Auf einem Jodoformmulleinführer wird ein ca. 5 Meter langer Gazestreifen bis zum Fundes vorgeschoben und die Gebärmutterkörperhöhle so fest wie möglich damit austamponiert. Der Rest des Streifens füllt die Cervicalhöhle aus und wird durch einen vor die Portio vaginalis gelegten Wattebausch fixiert.

Man lässt den Streifen 24 Stunden liegen und ist dann in den meisten Fällen im Stande mit dem Finger einzugehen. Ist dies indessen noch nicht möglich, so braucht man nur die Tamponade noch einmal zu erneuern, um dann ganz sicher zu seinem Ziele zu gelangen. Dies ist selbst bei virginalem Uterus der Fall. Das Verfahren soll, wenn möglich, nicht ambulatorisch angewendet werden.

c) Probeexcision aus der Scheide und den äusseren Genitalien.

Handelt es sich um makroskopisch zweifelhafte Erkrankungen der Scheide oder der äusseren Genitalien, so entfernt man unter aseptischen Cautelen einen Teil des erkrankten Gewebes mit der Scheere oder dem Messer und stillt die Blutung durch Umstechung oder Tamponade.

---

## II. Weitere Behandlung des gewonnenen Materials.

Das excidierte Stück oder die aus dem Uterus ausgekratzten Partikelchen säubert man unter der langsam fliessenden Wasserleitung oder durch Uebergiessen mit Wasser von den groben Verunreinigungen und betrachtet dieselben zunächst mit blossem Auge oder mit der Lupe. Man unterlasse es nie, das Präparat im frischen, sog. „überlebenden“ Zustande recht genau zu durchmustern und orientire sich daran über Farbe, Consistenz, Oberflächenbeschaffenheit u. s. w. Mitunter ist es auch von Vorteil, sich sofort eine Skizze davon zu entwerfen, und ein genaues Protokoll aufzunehmen, da bei den nun folgenden Manipulationen das Aussehen des Präparates ein wesentlich anderes wird. Darum muss man sich auch gleich am frischen Präparate darüber klar sein, welche Art der Vorbereitung man für die mikroskopische Untersuchung wählen und in welcher Richtung man später die Schnitte anlegen will.

Die weitere Behandlung des Materials wird im Wesentlichen davon abhängen, wie viel uns für die Untersuchung zur Verfügung steht. Im Gegensatz zu den sonstigen pathologischen Untersuchungen, bei denen wir gewöhnlich über eine grosse Menge des zu untersuchenden Organs verfügen können, haben wir es hier meist nur mit sehr kleinen Stückchen zu thun und müssen mit dem wenigen Material genau haushalten. Deshalb ist man, so sehr auch eine Untersuchung im frischen Zustande wünschenswert wäre, häufig nicht dazu in der Lage. Denn man muss berücksichtigen, dass man oft bei der frischen Untersuchung zu keiner sicheren Diagnose kommt, sondern erst, nachdem man von dem kleinen Stückchen eine grosse Reihe von Schnitten angelegt und durchmustert hat, die wahre Natur der vorliegenden Erkrankung erkennen kann. Man müsste also, um die Untersuchung im frischen Zustande vorzunehmen, das Präparat teilen, damit man event. immer noch nachträglich den Rest härten kann. Dazu reicht aber meistens das Material nicht aus, besonders nicht das durch eine Probeauskratzung gewonnene.

Andererseits hängt aber von der mikroskopischen Diagnose, die wir aus

einem verhältnismässig sehr kleinen Stückchen stellen müssen, oft ein lebensgefährlicher Eingriff ab. Darum müssen wir auch zur Sicherung dieser Diagnose alle feineren uns zu Gebote stehenden Hilfsmittel der modernen mikroskopischen Technik anwenden. Ich rate daher, ein aus der Portio excidiertes Stück so zu teilen, dass man die eine Hälfte frisch untersucht, die andere aber durch Einlegen in absoluten Alkohol oder in eine andere Fixierungsflüssigkeit (cf. S. 9) für die Anfertigung von feineren Schnitten vorbereitet. Die ausgekratzten Partikelchen dagegen legt man am besten direkt in absoluten Alkohol und verzichtet lieber auf die Untersuchung im frischen Zustande. Man wird dieselbe nur dann nicht verabsäumen, wenn man auch hier grössere Mengen zur Verfügung hat. Denn sie giebt uns über Vieles Aufschluss, was wir am gehärteten Präparate nicht mehr sehen können.

### 1. Untersuchung des frischen Präparates.

Das frische Präparat kommt sofort in sogenannte physiologische Kochsalzlösung (0,75 proc.), in welcher die einzelnen Elemente in ihrer ursprünglichen Form am vollkommensten erhalten bleiben. Man kann dasselbe entweder in Zupfpräparaten oder in Schnitten, welche mit dem Gefriermikrotom hergestellt werden, unter dem Mikroskop untersuchen. Die letztere Methode ist für unsere Zwecke die geeignetere, da hierbei das Verhältnis der einzelnen Gewebe zu einander nicht verändert wird, was häufig allein die vorliegende Erkrankung richtig beurtheilen lässt. Beim Zerzupfen dagegen können wir sehr wohl die einzelnen Elemente von einander isolieren, nicht aber feststellen, ob z. B. das Oberflächenepithel Ausläufer in die Tiefe sendet, ob es sich hierbei um einfache hyperplastische Vorgänge oder um destruierende Processe handelt, was doch gerade für die Diagnose das Ausschlaggebende ist.

Die Anfertigung von feinen Schnitten mittels Scheere und Rasiermesser, wie dies früher meist üblich war, dürfte bei dem uns zur Verfügung stehenden Material nicht zum Ziele führen, weil man das Präparat hierbei in sogenannter Klemm-Leber oder sonstwie fixieren müsste, wobei die zarten Epithelien sowohl der Oberfläche als auch der drüsigen Gebilde unter Umständen zerstört werden.

Man zerlegt deshalb das frische Präparat am besten mit dem Gefriermikrotom in nicht allzu feine Schnitte — sehr dünne Schnitte zerreissen gewöhnlich bei den weiteren Manipulationen. — Jeden einzelnen Schnitt nimmt man mit einem feinen Haarpinsel von der Klinge des Messers ab, um denselben in ein Schälchen mit abgekochtem Wasser zu bringen. Hierdurch vermeidet man die oft sehr störenden Luftblasen, welche sonst beim Auftauen des Schnittes entstehen und in gewöhnlichem Kochsalzwasser oder Glycerin demselben lange anhaften. Um den Schnitt bei der Ueberführung auf den Objektträger nicht zu zerreissen, schiebt man den letzteren direkt unter den in der Schale schwimmenden Schnitt, und hält denselben, anstatt mit einer spitzen Nadel, an der er leicht hängen bleibt, mit einem aus-

gezogenen Glasstäbchen fest (cf. O. Israel, Practicum der Pathologischen Histologie. Berlin. 1893. S. 22 und 23).

Nach sorgfältiger Ausbreitung des Schnittes bedeckt man denselben mit einem feinen Deckgläschen. Man gewöhne sich von Anfang an, dasselbe mit der Pincette aufzulegen. Mit dieser fasst man den einen Rand, während man den anderen im spitzen Winkel auf den Objectträger senkt und nun allmählich das Deckgläschen auf der ganzen Fläche mit der Flüssigkeit, in welcher der

Fig. 2.

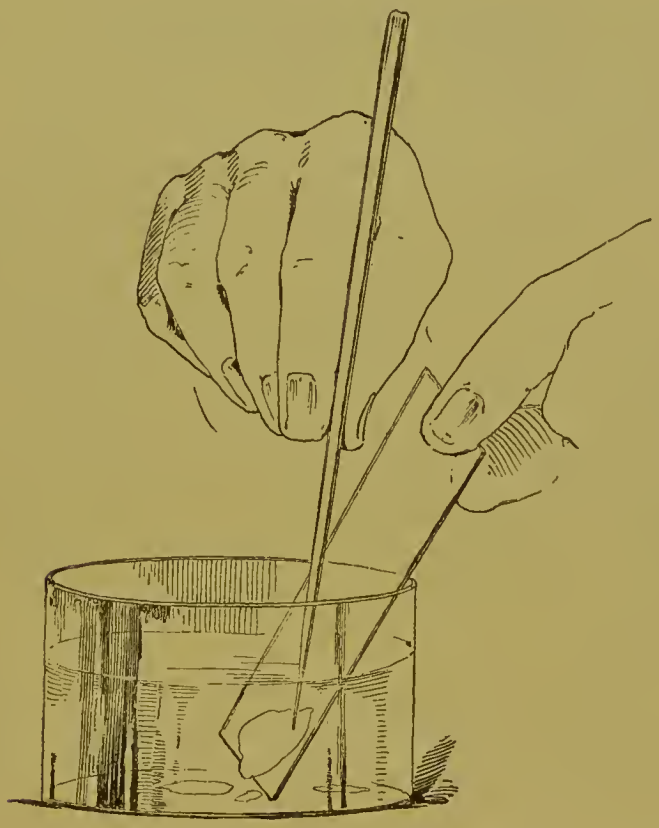

Uebertragen der Schnitte auf den Objectträger mittelst Glasnadel, ohne Spatel. Nach O. Israel.

Schnitt suspendirt ist, in Berührung bringt. Etwa überfliessendes Wasser wird mit Fliesspapier oder durch Blasen wieder entfernt.

Dann ist der frische Schnitt so weit fertig, dass man denselben in seiner unveränderten Gestalt bei schwächerer und stärkerer Vergrösserung unter dem Mikroskope betrachten kann.

Bei ungefärbten Schnitten legt man übrigens den Objectträger immer auf eine dunkle Unterlage. Das Befolgen dieser einfachen Vorschrift erleichtert das Manipulieren mit den ungefärbten Schnitten ungemein.

Die Betrachtung des frischen Schnittes gewährt nun verschiedene, oft recht wichtige Vorteile gegenüber dem durch das Härten bereits wesentlich veränderten Schnitte. Nur am frischen Präparat sieht man die Zellen so, wie

sie im Leben waren. Man kann sich daran über den Fettgehalt, sonstige vorkommende Degenerationen etc. orientieren.

Ausserdem, und dies ist nicht zu unterschätzen, kann man das Präparat den bekannten mikro-chemischen Reactionen unterwerfen, was mitunter wichtige Aufschlüsse giebt.

Ist der Schnitt nicht gut durchsichtig, so setzt man an den Rand des Deckgläschens einen Tropfen verdünnter Essigsäure (2—3proc.), an die andere Seite legt man ein Stückchen Fliesspapier, wodurch die Essigsäure schneller unter das Deckglas dringt. Auf diese Weise werden selbst ziemlich dicke Schnitte noch so aufgehellt, dass man daran eine sichere Diagnose stellen kann. Will man eine Entfettung vornehmen, so behandelt man den Schnitt unter dem Deckgläschen mit Alkohol und Chloroform oder Aether in der bekannten Weise.

Von anderen Reagentien sei noch die Kalilauge erwähnt, welche in 1 bis 3proc. Lösung zum Nachweise von elastischen Fasern dient. Denn durch dieselbe wird ein starkes Aufquellen der Albuminate, der leimgebenden Substanz und der contractilen Substanz der glatten und quergestreiften Muskeln und Kerne bewirkt; auch die Hornsubstanz wird vollkommen durchsichtig.

Eine besondere, speciell für unsere Zwecke verwertbare Wirkung kommt der 33proc. Lösung der Kalilauge zu. In dieser erhalten sich die meisten Elemente, während die Kittsubstanz gelöst wird. Legt man z. B. ein Stückchen eines Uterusmyoms für einige Minuten in ein Uhrschälchen mit dieser Lösung, so zerfällt dasselbe unter der Nadel fast von selbst in die einzelnen Faserzellen. Auch rote Blutkörperchen conservieren ihre Form in derselben (Carl Friedländer).

Ueberhaupt kann man Blutungen ins Gewebe oder Blutfülle der Gefässe nirgends so gut studieren, als an frischen Präparaten. Will man einen solchen Schnitt conservieren, so ersetzt man das Wasser oder die Kochsalzlösung durch Glycerin oder 55proc. Kalium-aceticum-Lösung. Letztere ist noch vorzuziehen, weil im Glycerin die Schnitte so aufgehellt werden, dass viele Einzelheiten nach einiger Zeit nicht mehr zu erkennen sind, gleichzeitig verändern die Zellen bei längerer Einwirkung des Glycerins ihre Gestalt.

Um von den Gefrierschnitten gute, gefärbte Dauerpräparate herzustellen, empfiehlt sich das Pick'sche Verfahren. Dasselbe besteht in der Anwendung von formalinisiertem Alaunkarmin. Das bekannte Grenacher'sche Alaunkarmin (mit 4—5 pCt. Karmingehalt) erhält einen Zusatz des käuflichen Formalins (Schering) von 10 auf 100 Teile. Die Lösung ist im dunkeln Glase haltbar. Die Ausführung der Methode gestaltet sich folgendermassen:

1. Anfertigung der Gefrierschnitte mit Jung's Hobelmikrotom.
2. Uebertragen in 4 proc. Formalinlösung $^1/_4$ Minute.
3. Formalinalaunkarmin 2—3 Minuten.
4. Auswaschen in Wasser $^1/_2$ Minute,
5. Alkohol von 80 pCt. $^1/_2$ Minute.

6. Absoluter Alkohol 10 Sekunden.
7. Karbolxylol ½ Minute.
8) Kanadabalsam.

Häufig werden wir uns nun bei der Betrachtung dieser frischen Schnitte veranlasst sehen, grössere Schnitte und Schnittreihen anzulegen und differenzierende Färbungen vorzunehmen. Dann genügt dieses einfache Verfahren nicht mehr, sondern man muss das Präparat widerstandsfähiger machen, es härten und mit erstarrenden, aber für das Mikrotommesser schneidbaren Massen durchtränken und in dieselben einbetten.

## 2. Das Fixieren der Präparate.

Für später vorzunehmende, feinere Untersuchungen ist eine vorherige Fixierung der die Gewebe zusammensetzenden Formelemente häufig erwünscht. Man benutzt für diesen Zweck ausser Alkohol die sogenannten Fixierungsflüssigkeiten, von welchen ich folgende anführe:

a) Müller'sche Flüssigkeit (s. u.),
b) gesättigte wässrige Sublimatlösung,
c) Zenker'sche Flüssigkeit (Müller'sche Flüssigkeit 100,0 + Sublimat 5,0. Kurz vor dem Gebrauch setzt man 5,0 Eisesssig hinzu).

Die Fixierung mit Sublimat erfolgt bei nicht zu grossen Stücken in zwei Stunden, die mit Zenker'scher Flüssigkeit in 24 Stunden. Bevor die Stücke nach erfolgter Fixierung in Alkohol eingelegt werden, müssen dieselben gründlich, mindestens 24 Stunden lang, in fliessendem Wasser abgespült werden.

d) Flemming'sche Lösung (Acid. acet. 25,0; Acid. chromic. 3,75; Acid. osmic. 2,0 Aq. dest. ad 500,0.

Die vom Blut gereinigten Stücke kommen 4—6 Stunden in diese Lösung, werden dann ausgewässert und in Alkohol aufbewahrt (Färbung der Schnitte mit Safranin.)

## 3. Das Härten und Einbetten der Präparate.

Bei unseren Untersuchungen ist es vor allem wichtig, möglichst schnell und sicher zu einem diagnostischen Resultate zu kommen, erst in zweiter Linie sind anatomische Fragen, welche sich hierbei bieten können, zu beantworten. Man legt deshalb das zu härtende Präparat, wie wir bereits oben erwähnt haben, sofort in absoluten Alkohol. Zuerst verdünnten Alkohol und dann immer stärkeren bis zum absoluten anzuwenden, halte ich, wenigstens für unsere Zwecke, für überflüssig.

Zur Aufbewahrung der kleinen Stückchen benutze ich 6—8 cm hohe und 3—5 cm breite Glascylinder mit abgeplattetem Boden und Korkverschluss. Dieselben sind auch für die weiteren Processe, welche das Präparat durchzumachen hat, gut zu verwerten. Man versäume nie, alle Gläser sorgfältig zu etiquettieren!

Erneuert man innerhalb 24 Stunden den Alkohol zwei bis drei Mal, so hat das Präparat nach Ablauf dieser Zeit die zum Schneiden nötige Consistenz. Das Einfachste wäre nun, das Stückchen zwischen gehärteter Amyloidleber zu schneiden; es ist dies jedoch nicht ratsam, weil hierdurch leicht die Oberfläche und auch sonst die zarten Epithelien zerstört werden. Bei den vorliegenden Untersuchungen kommt es aber gerade darauf an, das Präparat so wenig wie möglich zu drücken und zu beschädigen. Man thut daher gut, dasselbe auf einen Kork oder Stückchen Holz aufzukleben, welches in die Klammer des Mikrotoms eingespannt wird, wodurch das Präparat selbst vor jeder Verletzung verschont bleibt.

Hierzu bedient man sich der

a) Glyceringelatine zum Aufkleben des Präparates.

Nachdem das Präparat einige Stunden in absolutem Alkohol gelegen hat, wird es auf den Kork des Gläschens mit flüssig gemachter Glyceringelatine aufgeklebt. Das Gläschen selbst füllt man zur Hälfte mit frischem, absoluten Alkohol und stellt dasselbe bis zum nächsten Tage mit dem Korken nach unten hin (Fig. 3 B). Dann hat das Präparat die nötige Härte, um mit dem Mikrotom geschnitten zu werden. Will man ganz sicher gehen, so kann man den Alkohol noch mehrere Male erneuern, doch ist dies durchaus nicht unumgänglich notwendig.

Nunmehr wird der Kork in die Mikrometerklemme eingespannt, so dass das Präparat hierdurch nicht weiter beschädigt werden kann. Die dasselbe umgebende Gelatineschicht bewirkt, dass beim Schneiden die Oberfläche nicht der direkten Einwirkung des Messers ausgesetzt wird. Dies trägt natürlich dazu bei, dass, wenn eine zarte Epitheldecke die Oberfläche überzieht, diese meist in toto erhalten bleibt, während dieselbe sonst leicht zerrissen werden kann.

Die Bereitung der Gelatine ist sehr einfach:

10 g feinste, im Handel käufliche Gelatine bleiben, mit Wasser im Ueberschuss übergossen, in einem gut gereinigten Gefässe stehen. Nach 4—6 Stunden ist die Gelatine genügend aufgequollen und wird, nachdem man das Wasser abgegossen hat, durch mässiges Erwärmen flüssig gemacht. Dann setzt man unter Umrühren mit einem Glasstäbchen 10 g Glycerini purissimi und 5 Tropfen Acidi carbolici liquefacti hinzu und lässt die Flüssigkeit in einem Gefässe mit breitem Halse erstarren.

Will man nun ein Präparat aufkleben, so entnimmt man diesem Gefässe ein Stückchen Gelatine, macht es in einem Schälchen durch Erwärmen flüssig und bedeckt zunächst die Oberfläche des Korks mit einer dünnen Schicht. Auf diese legt man das vorher mehrere Stunden in Alkohol gehärtete Präparat und umgiebt dasselbe von allen Seiten mit flüssiger Gelatine. Kommt es darauf an, dass nichts von den obersten Schichten verloren geht, so kann man das ganze Präparat mit einem Gelatinemantel bedecken. Nach kurzer

Zeit erstarrt die Gelatine, und das nunmehr aufgeklebte Präparat wird in absolutem Alkohol bis zum nächsten Tage schnittgerecht.

Das Verfahren bietet den Vorteil, dass man verhältnismässig schnell zu guten Schnitten gelangt, die man nach beliebigen Methoden weiter behandeln und färben kann.

Fig. 3.[1])



A. B.

A. Glascylinder zur Aufbewahrung des zur Probe entnommenen Stückes.
B. Derselbe zur Härtung des auf den Kork aufgeklebten Stückes.

### b) Schneiden von Alkoholpräparaten mit dem Gefriermikrotom.

Neuerdings ist auch folgendes Verfahren empfohlen worden: Nach mehrstündiger Härtung kleiner Stückchen in absolutem Alkohol werden dieselben ca. 2 Stunden in 4 proc. Formalinlösung gelegt, danach $^1/_2$ Stunde in Wasser abgespült und alsdann mit dem Gefriermikrotom geschnitten. Auch Stücke, welche lange Zeit in Alkohol gelegen haben, können nach Einlegen in 2 proc. Formalin für 2—6 Stunden (je nach der Grösse) mit dem Gefriermikrotom geschnitten werden. Diese von Benda eingeführte Methode gewährt den Vorteil, dass trotz der Entfernung des Alkohols die Fixierung der Gewebe nicht beeinträchtigt wird.

Indessen ist man nicht im Stande, auf diese Weise vorbereitete Präparate

---

[1]) Zum Aufbewahren dieser Glascylinder mit den übrig gebliebenen Schnitten benutze ich ein sehr praktisches Stativ. Dasselbe wird nach meinen Angaben von Paul Altmann, Berlin NW., Luisenstr. 52, angefertigt.

in grössere Schnittserien zu zerlegen. Da man aber nicht nur für feinere anatomische Untersuchungen, sondern auch oft zur Sicherung der Diagnose Serienschnitte anfertigen muss, so wollen wir uns auch mit den Methoden, welche dies ermöglichen, vertraut machen.

Es handelt sich hierbei um die sogenannte Einbettung des Präparates, d. h. um die Durchtränkung desselben mit einer erst flüssigen, später erstarrenden Masse, welche sich allen Falten, Hohlräumen etc. anpasst und deren Formen beim Erstarren genau bewahrt. Die bequemste und für unsere Zwecke meist ausreichende Methode ist

### c) Die Einbettung des Präparates in Celloidin.

Das frische Präparat kommt, je nach der Grösse, 12—24 Stunden in absoluten Alkohol und ebenso lange in Aether sulfuricus. Ist dasselbe auf diese Weise vollkommen wasserfrei gemacht, so legt man es in dünnflüssige Celloidinlösung. Das Celloidin ist im Handel käuflich und wird, in kleine Würfel geschnitten, in Alkohol absolutus und Aether zu gleichen Teilen gelöst. Je nach der Menge, welche man hiervon hinzusetzt, kann man sich eine dünn- oder dickflüssige Lösung herstellen. In ersterer bleibt das Präparat zunächst, ganz mit dem Celloidin bedeckt und luftdicht verschlossen, ca. 24 Stunden lang. Den luftdichten Verschluss erreicht man am besten so, dass man das Schälchen mit einer mittels Celloidin festgeklebten Glasplatte bedeckt.

Nach Ablauf dieser Zeit legt man das Stück in eine dickflüssige Lösung und lässt der Luft durch einen schmalen Spalt Zutritt zu dem Gefäss, damit der Alkohol und Aether recht langsam verdunsten. Hierbei trübt sich nach einigen Stunden das Celloidin milchig und nimmt eine festweiche Consistenz an. Nun kann man das Präparat mit einem Celloidinmantel herausschneiden und mit Celloidin auf Kork oder Holz aufkleben. Danach muss dasselbe noch ca. 12 Stunden in 70—80proc. Alkohol bleiben, bis es die zum Schneiden richtige Consistenz erlangt hat.

Es dauert also bei dieser Methode, deren Vorzüge wir bereits oben erwähnt haben, immer 4—5 Tage, ehe man Schnitte anfertigen kann. Noch umständlicher, aber mitunter nicht zu vermeiden, ist

### d) Die Einbettung des Präparates in Paraffin.

Dieses Verfahren wenden wir für unsere Zwecke nur zur Herstellung von Serienschnitten an. Hierfür muss das Präparat von Anfang an vorbereitet werden. Man färbt solche Präparate am besten vor dem Schneiden in toto, nehme jedoch nicht zu grosse Stücke, damit dieselben auch gut durchgefärbt werden. Am besten sind Stücke von 1 cm Breite und 2 cm Dicke; über 4 cm Dicke soll man möglichst nicht gehen. Das frische Präparat kommt zunächst in verdünnten Alkohol, der so oft erneuert wird, bis er vollkommen klar bleibt; dann wird dasselbe in die Farblösung gelegt. Sehr gute Durchfärbungen erzielt man mit dem im Handel käuflichen „Böhmer'schen Haema-

toxylin"; auch Eosin und Saffranin sind nicht ungeeignet. Je nach der Dicke des Präparates bleibt dasselbe 2—8 Tage in der gut filtrierten Farbe liegen. Eine Ueberfärbung ist nicht zu fürchten, und selbst wenn einmal die Randpartieen zu dunkel tingiert sind, so ist dies besser, als wenn bei zu schnellem Färben die centralen Partieen ganz ungefärbt bleiben. Aus der Färbeflüssigkeit überträgt man das Präparat wieder in 70 proc. Alkohol. In diesem lässt man dasselbe ca. 24 Stunden liegen, und macht es dann in absolutem Alkohol ganz wasserfrei. Um es nun für die Durchtränkung mit Paraffin genügend vorzubereiten, legt man das Stück noch 12 Stunden in Xylol.

Nunmehr erfolgt erst die Durchtränkung mit Paraffin und zwar folgendermassen: Man stellt sich zunächst ein Gemisch von Xylol und Paraffin zu gleichen Teilen her, indem man Paraffin von niedrigem Schmelzpunkt über der Flamme schmilzt und die gleiche Menge Xylol hinzusetzt. In diesem Xylol-Paraffin bleibt das Präparat 24 Stunden bei einer gleichmässigen Temperatur von 37 ° C. im Wärmeofen und kommt dann bei constanter Temperatur von 48—50 ° C. in reines Paraffin. Danach lässt man das Paraffin bei Zimmertemperatur erstarren, befestigt den ganzen, das Präparat enthaltenden Paraffinblock, welcher je nach der Grösse des Präparates zurechtgeschnitten werden muss, mit Paraffin auf Kork und hat nun das Präparat schnittgerecht.

Mit dem Paraffinmantel kann man das Stück beliebig lange trocken aufbewahren.

Befolgt man das angegebene Verfahren ganz genau, so kann man sicher sein, dass man das Präparat in eine Serie zerlegen kann, von welcher kein Schnitt fehlt. Die einzelnen Schnitte können so dünn gemacht werden, wie dies mit anderen Methoden nicht möglich ist. Selbstverständlich gehört auch hierzu, wie bei allen diesen technischen Dingen, einige Uebung. Darum darf man sich durch Misserfolge in der ersten Zeit nicht entmutigen lassen.

Auf welche Weise nun die verschieden vorbereiteten Präparate mit dem Mikrotom geschnitten werden, wollen wir im nächsten Kapitel im Zusammenhange besprechen.

## 4. Das Schneiden des gehärteten oder eingebetteten Präparates mit dem Mikrotom.

Das Mikrotommesser wird während des Schneidens so gestellt, dass seine ganze Schneide ausgenutzt werden kann. Es muss also einen möglichst spitzen Winkel mit dem Präparate bilden. Die Klinge des Messers und das Präparat müssen gut befeuchtet sein; nur Gefrier- und Paraffinpräparate werden trocken und mit wagerechter Messerstellung geschnitten. Man bewege den Messerschlitten, dessen Bahn immer reichlich geölt sein muss, gleichmässig und nicht zu schnell. Die Hebung des Präparates, d. h. die Dicke des Schnittes soll immer möglichst dieselbe sein. Schnitte von 15—20$\mu$ Dicke sind in der

Regel für unsere Zwecke genügend. Man glaube nicht, dass die dünnsten Schnitte auch das Meiste erkennen lassen.

Die nur in Alkohol gehärteten und mit Gelatine aufgeklebten oder zwischen Leber eingeklemmten Präparate werden mit absolutem Alkohol, die in Celloidin eingebetteten mit verdünntem (70—80 proc.) Alkohol befeuchtet.

Da man gewöhnlich mehrere Schnitte hinter einander anfertigt, so stellt man sich zweckmässig neben das Mikrotom ein mit verdünntem oder absolutem Alkohol gefülltes Schälchen auf schwarzer Unterlage, in welches man den Schnitt von der Mikrotomklinge mittels eines feinen Haarpinsels überträgt.

Der Schnitt ist natürlich, im Alkohol stark geschrumpft und wird deshalb, bevor man denselben färbt, für einige Minuten in Wasser gelegt, worin er sich ausbreitet, die vielen Falten verliert und annähernd wieder seine ursprüngliche Gestalt annimmt. Von hier wird derselbe mittels Spatel in die Färbeflüssigkeit übertragen.

Eine wesentlich andere Technik beim Schneiden erfordern die in Paraffin eingebetteten Schnitte. Diese sind gewöhnlich sehr dünn und können nicht, wie die übrigen Schnitte, von einem Schälchen in das andere übertragen werden. Deshalb muss man alle Manipulationen, welche man mit denselben vornimmt, auf dem Objektträger selbst machen. Dies gilt sowohl von einzelnen Schnitten als auch ganz besonders von Schnittreihen. Man klebt daher die einzelnen Schnitte auf den Objektträger auf. Von den verschiedenen hierfür angegebenen Methoden benutze ich gewöhnlich folgende:

Man übergiesst Schiessbaumwolle in einer breithalsigen Flasche mit absolutem Alkohol, so dass die Wolle ganz damit bedeckt ist. Von dieser Lösung, die sich, gut verkorkt, ziemlich lange hält, bringt man einen Tropfen auf den Objektträger, überträgt den Schnitt vom Messer mit weichem Pinsel und Nadel auf denselben und drückt ihn mit Fliesspapier energisch an. Dann klebt der Schnitt ganz fest auf dem Objektträger, während gleichzeitig die überschüssige Flüssigkeit aufgesogen wird. In derselben Weise setzt man den zweiten und die folgenden Schnitte daneben oder darunter, indem man sich durch ein Zeichen (Pfeilrichtung) markiert, wie sich die Serie vorwärtsbewegt. Um dem ganzen Präparate auch äusserlich ein gefälliges Ansehen zu geben, legt man unter den Objektträger ein weisses Stück Papier, auf welchem gleichmässige Felder, in welche die Schnitte hineinpassen, eingezeichnet sind.

Ist ein Objektträger, je nach der Grösse des Präparates, mit 10 bis 20 Schnitten bedeckt, so übergiesst man denselben mit Xylol, wodurch das Paraffin aufgelöst und der Schnitt durchsichtig gemacht wird. Das überflüssige Xylol entfernt man wieder durch Abgiessen in ein Schälchen. Man kann dasselbe Xylol übrigens mehrere Male gebrauchen. Dann conservirt man die Schnitte in Xylol-Canadabalsam (Xylol und Canadabalsam zu gleichen Teilen).

Beim Auflegen des Deckgläschens sei man recht vorsichtig, um die oft lästigen Luftblasen zu vermeiden. Man spare deshalb nicht zu sehr mit dem Canadabalsam, sondern setze von demselben lieber im Ueberschuss zu. Den etwa überfliessenden Balsam kann man nachträglich wieder leicht entfernen. Das Deckglas fasse man an einer Seite mit der Pinzette und senke es recht langsam.

Die etwas grossen Deckgläser, welche hierbei zur Verwendung kommen, müssen natürlich besonders geschnitten werden. Man achte nur darauf, dass dieselben nicht zu dick sind, weil man sonst Schwierigkeiten bei der Betrachtung mit den starken Vergrösserungen hat.

Wir haben hier absichtlich nur das Schneiden der gehärteten Präparate mit dem Mikrotom besprochen. Denn bei dem geringen Material, welches uns für die vorliegenden Untersuchungen gewöhnlich nur zur Verfügung steht, würde man bei Schnitten mit dem Rasiermesser, selbst bei grosser Uebung, nicht weit kommen und sich nur das wenige Material verderben. Auch werden die Schnitte meist dicker als die mit dem Mikrotom hergestellten. Hierdurch kann man sich aber bei der Beurteilung des mikroskopischen Bildes leicht täuchen und z. B. in Drüsen Epithelwucherungen diagnosticieren, während es sich in Wirklichkeit nur um ein durch die Dicke des Schnittes veranlasstes Trugbild handelt. Serienschnitte kann man mit der Hand überhaupt nicht machen.

## 5. Das Färben der Schnitte.

Es liegt nicht in unserer Absicht, hier etwa alle Färbemethoden aufzählen zu wollen, welche man seit der Einführung der Färbetechnik in der Mikroskopie angewendet hat, und die sich täglich vermehren und verändern. Für unsere Zwecke kommen wir mit ganz einfachen Färbungen aus.

Ich verwende für die zur Diagnosenstellung hergestellten Schnitte zum Färben ausschliesslich Hämatoxylin oder Pikro-Lithioncarmin (Orth), untersuche aber jeden Schnitt — und dies ist durchaus anzuempfehlen — vorher ungefärbt in Wasser oder Glycerin.

### a) Pikrolithioncarmin.

Diese von Orth eingeführte, vorzüglich differenzierende Farbe wird folgendermaassen hergestellt:

Lösung I: Kaltgesättigte Lösung von Lithion carbonicum, in welcher sich Carminpulver in beliebigen Mengen löst. 2,5 g Pulver auf 100 g Lithion carbonicum-Lösung ist eine zu empfehlende Mischung; Lithioncarmin.

Lösung II: Kaltgesättigte Lösung von Pikrinsäure.

Ein Teil der Lösung I auf 2 Teile der Lösung II giebt eine brauchbare Pikrolithion-Carminlösung.

Man verwendet diese Farbe am besten für die nur in Alkohol gehärteten Präparate. Die Glyceringelatine färbt sich hierbei intensiv rot.

Der Schnitt wird, nachdem er sich im Wasser ausgebreitet hat, mittels Spatels in die Farbe gelegt, in der er sich nach 5—10 Minuten diffus färbt. Man kann denselben auch länger darin lassen, ohne eine Ueberfärbung fürchten zu müssen. Es ist dies ein besonderer Vorzug des Pikrolithioncarmin. Zur Differenzierung kommt das Präparat für 1—2 Minuten in salzsäurehaltigen Alkohol (1 Teil Acidum muriaticum purissimum auf 100 Teile 70proc. Alkohol), dann wird es in verdünntem Alkohol ausgewaschen und in absolutem vollständig entwässert. Man kann nun den Schnitt in Nelkenöl, Bergamottöl oder Xylol aufhellen, überträgt ihn auf den Objektträger mittels Spatels, breitet ihn so aus, dass keine Falte mehr vorhanden ist und konserviert denselben nach Wegsaugen des überflüssigen Oeles in Canadabalsam. Letzteren hält man sich am besten mit Chloroform oder Xylol dünnflüssig.

Bei dieser Färbung werden die Kerne intensiv rot gefärbt, während das Protoplasma fast ungefärbt bleibt. Die verhornten Zellen, ebenso wie Fibrin, hyaline Massen, rote Blutkörperchen nehmen eine gelbe Farbe an. Die Kerne der Plattenepithelien werden schwach rosa, fibrilläres Bindegewebe bleibt ungefärbt, so dass man ein überaus klares und übersichtliches Bild vor sich hat.

Bei den in Celloidin eingebetteten Präparaten hat mir jedoch diese Farbe nicht so gute Resultate geliefert wie das Hämatoxylin, welches ich hierfür mit Vorliebe verwende.

### b) Hämatoxylin.

Zur Herstellung der Farbe kann man, wenn man nicht das im Handel fertige Böhmer'sche Hämatoxylin anwenden will, folgendes Rezept benutzen:

1 g des Farbstoffes wird in 30 g absoluten Alkohol gelöst. Ausserdem bereitet man sich eine Lösung von Alumen pulveratum, welche 0,5—1 g Alaun in 30 ccm Aq. dest. enthält. In diese schüttet man tropfenweise die alkoholische Lösung des Hämatoxylins, bis die Flüssigkeit eine tiefviolette Färbung annimmt. Dann lässt man dieselbe in einem breithalsigen Gefässe mehrere Tage offen stehen, wodurch sie noch mehr nachdunkelt. Vor dem Gebrauch muss die Flüssigkeit sorgfältig filtriert werden.

Ueberhaupt soll man es sich zur Regel machen, alle Farblösungen vor jedesmaligem Gebrauch noch einmal zu filtrieren. Ich verwende zu diesem Zweck seit Jahren für die Farblösungen Flaschen mit eingeschliffenem Glastrichter. Das Fliesspapier, welches den Filter bedeckt, verschliesst die Flasche vollkommen, so dass die Farbe vor Verunreinigungen genügend geschützt ist.

Der Celloidinschnitt bleibt länger als der gewöhnliche Alkoholschnitt in der Farblösung (10—20 Minuten und darüber, je nach Grösse und Dicke), wird dann in salzsäurehaltigem Alkohol kurze Zeit differenziert, bis er an-

fängt, sich rötlich zu färben, und in 70proc. Alkohol abgespült. Nun thut man gut, den Schnitt für wenige Minuten in absoluten Alkohol zu legen, bis der umhüllende Celloidinmantel anfängt sich zu kräuseln. Man achte jedoch darauf, dass der Alkohol nicht das ganze Celloidin auflöst, weil sonst besonders feine Schnitte leicht auseinanderfallen können. Dann wird der Schnitt in Bergamottöl oder in Xylol aufgehellt, bis er ganz durchsichtig ist. Sollte sich hierbei die Celloidinhülle noch milchig trüben, so bringt man den Schnitt noch einmal in absoluten Alkohol zurück, bis die Trübung verschwunden ist.

Aus dem Bergamottöl endlich führt man den Schnitt mit dem Spatel auf den Objektträger über und konserviert denselben nach Entfernung des Oels durch Fliesspapier in Xylol-Canadabalsam.

Die Hämatoxylinfärbung hat den Vorzug der ausgezeichneten Kernfärbung. Das Protoplasma der Zellen wird nur schwach, das Celloidin überhaupt nicht mitgefärbt. Wer das Protoplasma noch besonders färben will, kann hierzu das Eosin verwenden, welches zusammen mit dem Hämatoxylin sehr schöne Bilder liefert. Unbedingt notwendig ist aber eine solche Doppelfärbung für unsere diagnostischen Zwecke nicht.

Man wird daher, wenn man sich die genügende Technik mit den beiden genannten Farben angeeignet hat, kaum das Bedürfnis nach anderen Methoden haben.

### c) Färbung der elastischen Fasern.

In neuerer Zeit ist die Färbung der elastischen Fasern sehr in den Vordergrund getreten (Meissner). Da dieselbe auch für die weiblichen Geschlechtsorgane und besonders für die bösartigen Geschwülste von Bedeutung ist, so soll dieselbe hier besprochen werden.

#### 1. Taenzer's Orceïnfärbung.

Die Schnitte kommen aus Wasser auf ca. 6—12 Stunden oder länger in die Orceïnlösung (Orceïn (Grübler) 0,5, Alkohol absol. 40,0, Aq. dest. 20,0, Acid. mur. (Pharm. germ. III) gtt. XX), werden dann einige Sekunden in Salzsäure-Alkohol (Acid. mur. 0,1, Alkohol 95 pCt. 20,0, Aq. dest. 5,0) differenziert, bis eine weinrote Färbung eingetreten ist, und in Wasser abgespült. Darauf Entwässerung in absolutem Alkohol (5—10 Min.). Aufhellen in Oel und Einschliessen in Canadabalsam.

Die elastischen Fasern erscheinen intensiv rot gefärbt auf blassrosa Grund.

#### 2. Weigert's Fuchsin-Resorcinfärbung.

Farblösung: Von einer Resorcin-Fuchsinmischung (Resorcin 2,0, Fuchsin 1,0, Aq. destill. ad 100,0) bringt man 200 ccm in einer Porzellanschale zum Kochen, setzt 25 ccm Liq. ferri sesquichlor. Ph. G. III hinzu

und lässt unter Umrühren noch weitere 2—5 Min. kochen. Dabei bildet sich ein schlammiger Niederschlag. Man lässt die so erhaltene Masse abkühlen (sie braucht nicht ganz zu erkalten) und filtriert. Das, was durch das Filter hindurchläuft, giesst man fort den Niederschlag aber lässt man auf dem Filter, bis alles Wasser abgetropft ist. Ganz trocken braucht das Filter nicht zu werden. Man nimmt nun das Filter vorsichtig vom Trichter ab und thut es mit dem darauf haftenden Niederschlag in dieselbe (inzwischen getrocknete) Schale, in der man das Resorcin-Fuchsingemisch mit Eisenchlorid gekocht hatte. Man kocht nun den Niederschlag in der Schale unter stetem Umrühren und unter allmählichem Herausfischen des vom Niederschlag befreiten Filtrierpapiers mit 200 ccm Alkohol von etwa 94 pCt. Dann lässt man erkalten, filtriert und füllt das Filtrat mit Alkohol wieder auf 200 ccm auf. Nach Zusatz von 4 ccm Salzsäure ist die Farblösung fertig.

Färbung: In diese Farblösung kommen die Schnitte auf etwa 20 Minuten bis 1 Stunde. In Alkohol abwaschen und Xylol (nicht Nelkenöl etc.) aufhellen. Carbolxylol und Anilinölxylol können nicht verwendet werden.

Nach der Färbung erscheinen die elastischen Fasern ganz dunkelblau, fast schwarz auf ganz hellem Grunde. Die Kerne kann man mit irgend einem guten Carmin nachfärben. Auswaschen in HCl-Alkohol schadet nichts.

Die nicht gefärbten Schnitte kann man in einem der oben beschriebenen, kleinen Glascylinder in absolutem oder verdünntem Alkohol aufbewahren, je nachdem dieselben einfach in Alkohol gehärtet oder in Celloidin eingebettet waren. Denn oft hat man nach längerer Zeit den Wunsch, das Präparat nach der einen oder anderen Richtung hin von neuem zu untersuchen.

## 6. Das Färben von Mikroorganismen.

Von den im weiblichen Genitalkanal vorkommenden Mikroorganismen haben für unsere diagnostischen Zwecke vorwiegend die Gonococcen und die Tuberkelbacillen praktische Bedeutung. Dieselben werden entweder im Secret oder in Schnitten nachgewiesen. Vom Secret werden Objectträger- oder Deckglaspräparate durch Aufstreichen und Trocknenlassen desselben hergestellt. Die Präparate werden zuerst lufttrocken gemacht und dann vorsichtig mehrere Male durch die Flamme gezogen. Dann sind sie färbbar, ohne dass man zu befürchten braucht, dass bei den nur nunmehr folgenden Manipulationen das Secret abgespült wird.

### a) Die Gonococcen.

#### α) Trockenpräparate.

Im Allgemeinen genügt folgendes einfache Verfahren:

1. Uebergiessen des Trockenpräparates mit einer wässerigen, concentrierten Methylenblaulösung. (Unna).

2. Erwärmen bis zum Dampfen.
3. Abspülen in Wasser.
4. Abtrocknen mit Fliesspapier.
5. Einbetten in Canadabalsam.

Hierbei färben sich die Gonococcen ebenso wie die übrigen Coccen tiefblau und charakterisieren sich dadurch, dass sie, zu zweien neben einander liegend (Semmelform), meist in kleinen Häufchen innerhalb des Protoplasmas der Eiterzellen vorkommen. Mitunter liegen sie aber auch ausserhalb der Zelle und dann wäre eine Verwechselung mit anderen Coccen möglich, wenn es kein geeignetes Differenzierungsverfahren gäbe. Dieses besitzen wir in dem Gram'schen Entfärbungsverfahren mit Lugol'scher Lösung, bei welchem die Gonococcen entfärbt werden, während die anderen pathogenen und nicht pathogenen Coccen gefärbt bleiben. Durch Nach- oder Vorfärben mit einer Contrastfarbe sind dann die Gonococcen vollkommen different gefärbt.

### Das Gram'sche Verfahren.

Das mit Picrocarmin oder dünner Fuchsinlösung vorgefärbte, in Wasser abgespülte und wieder getrocknete Präparat wird ca. $^1/_2$ Minute mit Ehrlich'scher Anilinwasser-Gentianaviolettlösung, dann (ohne es abzuspülen) ca. 1 Minute mit Lugol'scher Lösung (1 Jod, 2 Jodkalium, 300 Wasser), dann unter Bewegen bis zu maximaler Entfärbung in Alkohol behandelt. Darauf wird das Präparat in fliessendem Wasser abgespült, getrocknet und in Xylolcanadabalsam eingeschlossen. (Günther). Die Gonococcen sind dann rot, während die übrigen Coccen blau gefärbt sind.

### β) Schnittpräparate.

Der Nachweis der Gonococcen in Schnitten ist weit schwieriger als in Trockenpräparaten. Es gehört einige Uebung dazu um gute Bilder zu erhalten. Das hierfür von Wertheim[1]) benutzte Verfahren ist folgendes:

1. Schnitte in Gentianaviolett-Anilinwasser 3—5 Min. (nicht länger, da sonst das Celloidin leidet).
2. Lugol'sche Lösung ca. 1 Minute.
3. Alkohol 95 pCt. zur Entfärbung. (Dieselbe darf aber nicht vollständig sein, sondern der Schnitt muss noch deutlich violett erscheinen).
4. Wässrige Methylenblaulösung einige Minuten.
5. Alkohol absolutus $^1/_2$—1 Minute.
6. Bergamottöl.
7. Canadabalsam.

Am wesentlichsten und schwierigsten ist die richtige Grenze bei der Ausziehung des Methylenblaues durch Alkohol einzuhalten. Dauert diese zu kurz,

[1]) Arch. f. Gynäkologie. Bd. 42. 1892. S. 55.

so treten die Gonococcen auf dem zu dunklen Grunde nicht deutlich hervor; dauert sie zu lang, so werden auch die Gonococcen mit entfärbt.

### b) Die Tuberkelbacillen.

Die Färbung geschieht am besten mittels der

Gabbet'schen Schnellfärbemethode.

1. Trockenpräparat 10 Minuten in Carbolfuchsin (Fuchsin 1,0; Spirit. 10,0; Acid. carbol. 5,0; Aq. destill. 100,0).
2. Abspülen in Wasser.
3. Trocknen mit Fliesspapier.
4. Schwefelsäure-Methylenblaulösung (Methylenblau 2,0; Acid. sulf. 25,0; Aq. destill. 100,0.) 5 Min.
5. Abspülen in Wasser.
6. Trocknen mit Fliesspapier. Sind jetzt noch rote Partieen vorhanden, so kommt das Präparat noch einmal mehrere Minuten in die Schwefelsäure-Methylenblaulösung. Es muss nach dem Trocknen schwach blau aussehen.
7. Canadabalsam.

Die Tuberkelbacillen sind dann rot, alles Uebrige blau gefärbt.

*β*) Schnittpräparate.

Bei Schnittfärbungen wendet man entweder erwärmte Carbolfuchsinlösung an (das Präparat kommt in die erwärmte und von der Flamme abgenommene Farbflüssigkeit), oder man lässt dasselbe in der kalten Farblösung für 24 Stunden. Nach Behandlung mit Schwefelsäure-Methylenblaulösung wird der Schnitt in Alkohol entwässert, in Xylol aufgehellt und in Canadabalsam eingebettet.

---

## III. Behandlung des durch Laparotomie oder Section gewonnenen Materials.

Das Präparat, an welchem man in möglichst frischem Zustande sich über Maasse, Farbe, Konsistenz etc. die nötigen Notizen gemacht hat, wird unter der langsam fliessenden Wasserleitung von den groben Verunreinigungen gesäubert und dann in

1. 70 proc. Alkohol

gelegt. Dieser wird so oft erneuert, bis er vollkommen klar bleibt. Man achte darauf, dass die Flüssigkeit das Präparat immer um einige Centimeter überragt, weil dasselbe sonst leicht eintrocknen kann.

Der Alkohol ist zweifellos das bequemste und wohl auch das beste Konservierungsmittel für Präparate, welche später einer mikroskopischen Unter-

suchung unterzogen werden sollen. Mitunter wird man jedoch auch gezwungen sein die

### 2. Müller'sche Flüssigkeit

anzuwenden, wenn es sich z. B. bei Placentaruntersuchungen darum handelt, die Blutkörperchen möglichst unverändert zu erhalten.

Die Müller'sche Flüssigkeit setzt sich zusammen aus

| | |
|---|---|
| Kalium bichromicum | 2,0 |
| Natrium sulfuricum | 1,0 |
| Aq. dest. | 100,0 |

Wie lange das Präparat in dieser Flüssigkeit bleiben muss, richtet sich nach der Grösse desselben; ein ganzer Uterus z. B. ca. 8 Wochen. Nach 24 Stunden hat sich die Flüssigkeit gewöhnlich sehr stark getrübt und muss erneuert werden. Ist das Präparat vollständig durchtränkt, so konserviert man dasselbe in 80 proc. Alkohol, nachdem es mehrere Stunden unter fliessendem Wasser abgespült ist. Will man andere Formelemente fixiren (Kernteilung etc.), so werden kleinere, würfelförmige Stücke aus dem Präparate ausgeschnitten und in die geeignete Fixierungsflüssigkeit (s. o.) gelegt.

Eine grosse Bedeutung für die Fixierung und Conservierung der Präparate hat in den letzten Jahren das

### 3. Formalin

erlangt. Das im Handel käufliche concentrierte Formalin entspricht einer 40 proc. Formaldehydlösung. Man benutzt gewöhnlich eine 4 proc. wässerige Formalinlösung. In dieser bleiben die Präparate 24 Stunden und kommen dann nach gründlichem Abspülen in Alkohol von aufsteigender Concentration. Das Formalin ist gleichzeitig Fixierungs- und Härtungsflüssigkeit und hat ausserdem die Eigenschaft, die natürliche Farbe des Präparates einigermaassen zu erhalten. Man kann dasselbe daher auch statt in Alkohol in 2 proc. Formalin conservieren.

Bei der Vorbereitung für die mikroskopische Untersuchung kommt es ganz auf die Art des Präparates an. Bestimmte Regeln lassen sich hierbei nicht aufstellen. Nur soll man das Präparat, so weit dies irgend angeht, makroskopisch erhalten.

Von besonderem Werte sind für die Beurteilung vieler anatomischer Prozesse grosse Uebersichtsschnitte, welche möglichst viele Einzelheiten auf einem Präparat vereint bieten. Es ist z. B. gar nicht schwer, Schnitte durch die ganze Länge des Uterus zu machen. Ja, bei einiger Uebung macht man dieselben so dünn, dass man sie sogar mit den stärkeren Vergrösserungen betrachten kann. Gute Resultate werden hierbei im wesentlichen durch die gute Einbettung und sehr scharfe, grosse Messer, welche gar nicht federn, er-

reicht. Zur Einbettung solcher grossen Stücke, welche nicht über 1 cm dick sein sollen, wählt man am besten das Celloidin.

Das in absolutem Alkohol gut gehärtete Stück kommt zuerst mehrere Tage lang in Aether sulfuricus, dann für 3—6 Tage in sehr dünnflüssiges Celloidin, bei luftdichtem Verschluss. Darauf legt man das Stück noch 2 bis 3 Tage in dickflüssiges Celloidin, ebenfalls unter dichtem Verschluss, den man erst nach Ablauf dieser Zeit ganz wenig öffnet, damit der Aether nur sehr langsam verdunstet. Ist das Celloidin erstarrt, so klebt man das Präparat mit Celloidin auf einen passenden Block und versenkt beides in 70proc. Alkohol. 24 Stunden später ist das Präparat schnittfertig.

Beim Schneiden muss das grosse Präparat beständig durch Zufluss von 70proc. Alkohol befeuchtet werden. Man benutzt dazu einen besonderen Zuflussapparat (s. Anhang). Die Messerklinge muss ebenfalls gut befeuchtet sein. Auch bei diesen grossen Schnitten wird das Messer nicht zu schnell, aber möglichst gleichmässig durchgezogen, und der Schnitt mit einem Pinsel entfaltet. Schnitte von 20—30 $\mu$ Dicke sind vollkommen ausreichend.

Für die weiteren Manipulationen benutzt man grosse Glasschälchen nach Art der Uhrschälchen. Die einzelnen Prozesse des Färbens, Abspülens, Durchsichtigmachens etc. sind dieselben wie vorher beschrieben. Sie bedürfen nur entsprechend der Grösse der Präparate bedeutend mehr Zeit.

Uebrigens ist es ratsam, wenn man mehr Material zur Verfügung hat, Schnitte sowohl senkrecht wie parallel zur Oberfläche anzulegen. Denn gerade die Flachschnitte geben oft über Vieles Aufschluss, was bei den senkrechten Schnitten nicht zur Anschauung gebracht werden kann.

---

## IV. Anhang zur ersten Abteilung.

### Instrumentarium.

1. Nadel-Halter. Am besten solche, in welchen man die Nadeln wechseln kann. Holzgriff ist besser als Knochengriff.

2. Spatel. Von verschiedener Grösse mit biegsamer, recht dünner Schaufel.

3. Pinsel. Möglichst weich, in verschiedener Grösse.

4. Scheeren. Grosse und kleine, gerade und nach Art der Cooperschen gebogene.

5. Pincetten. Sehr brauchbar die von Katsch in München verfertigten, von Waldeyer auch für die Präparationsübungen empfohlenen. In Berlin bei den Instrumentenmachern Thamm und Schmidt zu haben.

6. Rasiermesser. Nur auf einer Seite hohl geschliffen. Doppelmesser unnötig.

Mikrotom. Die Wahl des Mikrotoms ist nicht leicht, da von dessen Güte auch die Güte der Schnitte abhängt. Wer in der Lage ist, sich ein grosses Modell anzuschaffen, soll dies thun. Denn dieses ist für alle Schnitte, selbst die kleinsten ausreichend. Die kleineren Instrumente sind dagegen schon für etwas grössere Schnitte nicht mehr genügend.

Eine Gefriereinrichtung ist für unsere Zwecke sehr wünschenswert. Jung-Heidelberg, Schwarze-Leipzig u. A. liefern derartige zu den Mikrotomen passende Apparate. Es ist aber ratsamer, sich für die Herstellung von Gefrierschnitten ein eignes Gefriermikrotom anzuschaffen. Dasselbe ist nicht teurer, als jene Apparate (17—42 Mk) und gewährt viele Vorteile.

Das Jung'sche Hobelmikrotom ist für diese Zwecke besonders zu empfehlen. Die hierfür benutzten, kurzen Messer sind widerstandsfähiger als die grösseren, welche dann nur zum Schneiden der eingebetteten Präparate angewendet werden.

Ich benutze seit einer Reihe von Jahren das grosse Jung'sche Modell. Nur für diagnostische Zwecke würde auch ein kleineres ausreichen, der Preisunterschied ist jedoch nicht so erheblich, um nicht von vornherein das grössere Modell zu wählen. Denn gewöhnlich fühlt derjenige, welcher erst einige Zeit mit dem kleineren gearbeitet hat, bald das Bedürfnis nach einem grösseren, und dann ist die Ausgabe eine doppelte.

Bei dem Jung'schen Instrument wird die Hebung des Präparates durch Vorwärtsbewegung auf einer schiefen Ebene bewirkt. Die Mikrometerschraube ist vorzüglich gearbeitet, der Messerschlitten sehr stabil, die Präparatenklemme in allen Richtungen leicht feststellbar, die Messer selbst untadelhaft, so dass man mit diesem Instrumente in der That ideale Schnitte von den allerkleinsten bis zu den grössten anfertigen kann. Die Bewegung des Messerschlittens erfolgt entweder mit der Hand oder mittels einer Hebelvorrichtung. Viele ziehen letztere vor, während ich den Schlitten lieber mit der Hand führe. Für die ganz grossen Schnitte muss man sich besondere Klötze, am besten mit gerieften Oberfläche, zum Aufkleben der Präparate machen lassen, welche in die Präparatenklemme hineinpassen. Die kleineren werden auf gewöhnliche Korken aufgeklebt und eingespannt. Beim Schneiden befeuchtet man die letzteren mit einem in Alkohol getauchten Pinsel, während für die grösseren ein Apparat mit beständigem Alkoholzufluss unentbehrlich ist. Von Messern wählt man am besten zwei kleinere und zwei grössere. Dieselben müssen sehr sorgfältig behandelt werden, nach dem Gebrauch mit einem weichen Lappen ganz trocken gerieben und vor dem Gebrauch auf einem Streichriemen vorsichtig abgestrichen werden, jedoch nicht zu oft und nur auf der weichen Lederfläche.

Die Bahn, auf welcher der Messerschlitten läuft, muss vor jedesmaligem

Gebrauch mit Knochenöl reichlich eingeölt werden, so dass der Schlitten bei geringem Anstoss die ganze Bahn entlang gleitet. Nach dem Gebrauch ist das Mikrotom von Oel und Alkohol sehr sorgfältig zu reinigen.

8. Apparat zum beständigen Alkoholzufluss.

9. Kleiner Paraffinofen mit Thermostat.

10. Glasgefässe in verschiedenen Grössen, Präparatencylinder u. s. w.

# Zweite Abteilung.

# Diagnostik.

Zur Beurteilung der pathologischen Processe ist es notwendig, eine genaue Kenntnis der normalen Verhältnisse zu besitzen. Dies ist umso wichtiger, als gerade die weiblichen Geschlechtsorgane schon unter ganz normalen Verhältnissen Schwankungen in ihrer anatomischen Beschaffenheit unterworfen sind. Was z. B. bei einer Frau, welche die Menopause bereits hinter sich hat, normal ist, würde bei einer in der Blüthe der Jahre stehenden Frau pathologisch sein. In ähnlicher Weise sind die Verhältnisse während und nach der Schwangerschaft, vor und nach der Menstruation, bei einem Uterus, der geboren und der nicht geboren hat u. s. w., verschieden zu beurtheilen.

Bei der folgenden Beschreibung der normalen Verhältnisse muss man sich daher zunächst darüber verständigen, was man unter „normal" versteht. Wir wollen, wie dies meistens geschieht, als Typus des Normalen diejenigen anatomischen Verhältnisse annehmen, in welchen sich die Organe zwischen zwei Menstruationsperioden befinden.

Die verschiedenen, bei der Diagnostik in Betracht kommenden Abweichungen von dieser Norm sollen da, wo dies notwendig wird, besprochen werden.

## I. Vulva.

### 1. Normale Anatomie.

An der Vulva unterscheidet man die grossen, die kleinen Labien, die Klitoris, die Bartholinschen Drüsen und den Schwellkörper der Harnröhre.

Die grossen Labien stellen wulstige Erhebungen der Haut vor, welche unter normalen Verhältnissen aneinander liegen. Die mikroskopische Structur gleicht vollkommen derjenigen der äusseren Haut. Unter mehrschichtigem Plattenepithel, welches das Unterhautgewebe mit dem Papillarkörper bedeckt, liegen Talg-, Schweissdrüsen, Haare etc. Das unterliegende Bindegewebe ist locker, wellig; zwischen den Zügen desselben befinden sich ausser den Blut-

gefässen weite Lymphspalten; in den tieferen Schichten ist reichliches Fettgewebe vorhanden.

Die Oberfläche der von den grossen Labien bedeckten kleinen Labien (Nymphen) hat auch noch den Charakter des Integumentum commune externum und trägt noch Talgdrüsen, gewinnt aber durch die Befeuchtung mit dem Secret der Vagina und der Bartholinschen Drüsen das Aussehen einer Schleimhaut. Die anatomischen Bestandteile sind dieselben; jedoch fehlen hier die Haare. Gegen die Vagina bildet bei der Virgo intacta der Hymen einen halbringförmigen Wall, so dass durch denselben eine Grenze zwischen den äusseren und den inneren Genitalien gebildet wird.

Der Hymen stellt eine halbmondförmige Membran dar. Dieselbe ist auf der inneren und äusseren Seite mit einem mehrschichtigen Plattenepithel bedeckt, unter welchem ein kernreiches Bindegewebe liegt. Im Papillarkörper des Hymen sind, ebenso wie an der äusseren Haut, Nervenendkolben.

Unmittelbar vor dem Hymen, im sogenannten Vestibulum, münden beiderseits zwei grosse Schleimdrüsen, die sogenannten Bartholinschen Drüsen.

## 2. Pathologische Anatomie.

### a) Entzündungen.

Die Entzündungen der Vulva betreffen hauptsächlich die kleinen Labien und das Vestibulum und werden meistens bei Gonorrhoeen beobachtet. Gewöhnlich handelt es sich um eine Entzündungsform, bei welcher eine reichliche Menge eitrigen Secretes gebildet wird. In diesem Secret gelingt es leicht Gonococcen nachzuweisen. Die kleinen Labien sind dann stark gerötet und ödematös. Häufig kommt es zu kleinen Schleimhautexcoriationen, welche leicht bluten. Das mikroskopische Bild zeigt das unter dem Epithel liegende Gewebe stark vascularisiert und dichte Anhäufungen von Rundzellen. Dieselben dringen durch das Epithel, lockern dasselbe auf und bereiten es so zur Abstossung vor. Auch die Gonococcen dringen durch das Epithel in das Gewebe ein und können hier auf Schnitten nachgewiesen werden.

Secundär kommt es zu Entzündungen der Vulva besonders bei septischen Erkrankungen im Wochenbett.

### b) Ulcerationen.

Die wichtigsten und am häufigsten vorkommenden Ulcerationen sind die syphilitischen. Dieselben sind mikroskopisch von anderen, einfachen Geschwüren nicht zu unterscheiden. Der Rand der meist runden Geschwüre ist hart. Im Anschluss an derartige Ulcera kann es zu einem Oedema indurativum der grossen Labien kommen. Weit seltener sind die tuberculösen Geschwüre (Lupus vulvae). Dieselben diagnosticiert man mikroskopisch durch den Nachweis von Tuberkeln mit Riesenzellen. Tuberkelbacillen in letzteren nachzuweisen gelingt höchst selten.

### c) Atrophieen.

Ausser den normaler Weise im Alter eintretenden Schrumpfungen der äusseren Genitalien durch Schwund des Fettgewebes beobachtet man noch in seltenen Fällen einen eigentümlichen Schrumpfungszustand, den man als Kraurosis vulvae bezeichnet.

Nach den sehr eingehenden mikroskopischen Untersuchungen von Orthmann und Peter aus der Martin'schen Klinik hat man diesen Vorgang als chronisch entzündliche Hyperplasie des Bindegewebes mit Neigung zu narbiger Schrumpfung, entzündlichem Oedem der oberen Coriumschichten und der Epidermis, sowie Degeneration des elastischen Gewebes aufzufassen (Veit's Handbuch der Gynäkologie, Bd. 3, pag. 147). Häufig ist dieser Zustand verbunden mit dem sogenannten Pruritus vulvae, welcher sich klinisch als ein unerträgliches Jucken äussert. Anatomisch brauchen bei letzterem keine Veränderungen nachweisbar sein, es sei denn, dass es sich um Erkrankungen der Nervenendigungen handelt, welche bisher noch unbekannt sind. Die mitunter hierbei beobachteten, pathologischen Prozesse sind als secundäre, durch das Kratzen veranlasste, aufzufassen und zeigen kleinzellige Infiltration in den obersten Schichten unter dem Plattenepithel, welches stellenweise hypertrophisch ist.

### d) Hypertrophieen.

Die Hypertrophieen betreffen entweder das Epithel oder das Bindegewebe. Erstere sind die bei weitem am häufigsten vorkommenden.

#### *α*) Epitheliale Hypertrophieen, spitze Condylome (Condylomata acuminata).

Die spitzen Condylome stellen Wucherungen des Plattenepithels und des Papillarkörpers dar, welche sich warzenförmig über der Oberfläche erheben und durch die vielen Einsenkungen, welche zwischen den Erhebungen vorhanden sind, der Geschwulst ein blumenkohlartiges Aussehen verleihen. Gewöhnlich bleiben diese Condylome klein, ca. erbsen- bis bohnengross. Durch Zusammenwachsen aber von einer grossen Zahl solcher Bildungen kann es zu grossen Tumoren an der Vulva kommen. Dieselben machen durch ihre höckrige Oberfläche leicht den Eindruck eines Carcinoms. Die mikroskopische Untersuchung ist hier das entscheidende. Denn bei derselben ergiebt sich, dass diese Epithelwucherungen ganz auf die Oberfläche beschränkt bleiben, also nur Erhebungen des Epithels und Verdickungen desselben darstellen, nicht aber in die Tiefe wuchern und die tiefer gelegenen Gewebe zerstören. Bei langem Bestehen der Condylome kann es auch zu Ulcerationen der Oberfläche kommen. Dieselbe ist dann mit einem schmierigen, eitrigen Belag bedeckt, wodurch die Verwechslung mit Carcinom noch leichter möglich ist. Das unterliegende Bindegewebe befindet sich in einem entzündlichen Reiz-

zustande, zeigt kleinzellige Infiltration und zahlreiche Neubildung und Verzweigung der Papillen.

Am häufigsten entwickeln sich diese spitzen Condylome im Anschluss an eine Vulvitis gonorrhoica. Es muss aber ausdrücklich betont werden, dass auch andere entzündliche oder sonstige chronische Reizzustände zur Bildung von Condylomen führen können. Besonders entwickeln sich diese Epithelwucherungen bei Reizen, welche während der Schwangerschaft einwirken. Und gerade in dieser Zeit kommt es zur Bildung der ungewöhnlich grossen Tumoren.

Die Entscheidung, ob es sich um Condylome handelt, welche auf gonorrhoischer Basis entstanden sind, oder nicht, kann nur durch den Nachweis von Gonococcen geliefert werden. Man streicht von dem Secret eine kleine Menge mit einer vorher ausgeglühten Platinnadel auf einem Objectträger aus und färbt dasselbe, nachdem es an der Luft getrocknet ist, mit wässriger Methylenblaulösung. Sehr gut hat sich mir hierfür das polychrome Methylenblau nach Unna bewährt. Wenige Minuten reichen für die Färbung aus. Man spült dann das Präparat mit Wasser ab, trocknet dasselbe mit Fliesspapier und kann es ohne Deckgläschen mit der Oelimmersion betrachten. Die Gonococcen zeigen die bekannte Semmelform durch Aneinanderlagerung von zwei Coccen neben einander und liegen vielfach im Zellprotoplasma. Meist finden sich in den Eiterzellen mehrere Kerne.

Will man bei der Diagnose ganz sicher gehen und jeder Verwechslung der Gonococcen mit anderen Coccen vorbeugen, so entfärbt man das auf die eben beschriebene Weise gefärbte Präparat mit Jodjodkalilösung nach der Gram'schen Vorschrift. Hierdurch entfärben sich die Gonococcen, während die anderen Coccen gefärbt bleiben. Man braucht dann nur das Präparat mit einer Contrastfarbe z. B. Bismarckbraun, nachzufärben, um die Gonococcen braun gefärbt gegenüber den anderen blau gefärbten Coccen zur Anschauung zu bringen. (s. S. 19).

### β) Bindegewebige Hypertrophieen.

Hierzu ist die Elephantiasis vulvae zu rechnen. Dieselbe kommt entweder einseitig oder doppelseitig vor und bildet grosse, knollige Tumoren von festweicher Consistenz. Mikroskopisch findet man eine bedeutende Zunahme des bindegewebigen Stromas mit zahlreichen, erweiterten und mit Lymphzellen ausgefüllten Lymphgefässen. Auch scheint eine Zunahme des elastischen Gewebes stattzufinden. Von manchen Autoren wird auch eine Hypertrophie des Epithels hierbei beschrieben. In einem von mir beobachteten und genau mikroskopisch untersuchten Falle war das Epithel überall auffallend verdünnt, was wohl durch die grosse Ausdehnung des unterliegenden Gewebes zu erklären ist, mit welcher das Wachstum des Oberflächenepithels nicht gleichen Schritt hält.

### e) Neubildungen.

Man kann epitheliale und Neubildungen der Bindegewebsreihe unterscheiden. Erstere sind häufiger als die letzteren beobachtet worden. Beide Arten gehören aber zu den Seltenheiten.

#### α) Epitheliale Neubildungen.

##### 1. Carcinome.

Die Carcinome der Vulva gehen immer von dem Plattenepithel der Oberfläche aus. Haufen von epithelähnlichen Zellen dringen in die Tiefe und zerstören die ursprünglich dort vorhandenen Gebilde. Die Carcinome entsprechen ihrem Bau nach den typischen Hautkrebsen. So findet man auch hier in den Krebsnestern centrale Verhornungen, die sogenannten Krebsperlen. In einem der von mir operierten Fälle fanden sich auffallend viel Stellen von Krebsthromben in den Blutgefässen, wodurch einer schnellen Weiterverbreitung natürlich Vorschub geleistet wird. Dieselbe geht, ausser durch die Blutgefässe, besonders durch die Lymphbahnen vor sich. Man findet daher verhältnismässig früh Metastasen in den Inguinaldrüsen. Dieselben zeigen ebenfalls die Structur der Plattenepithelkrebse.

Die meisten dieser Carcinome nehmen von der Aussenfläche der Vulva ihren Ausgang. In seltenen Fällen kommen auch primäre Klitoriscarcinome vor.

##### 2. Cysten der Vulva.

Die an den grossen und kleinen Labien vorkommenden Cysten sind Retentionscysten, von Talgdrüsen ausgehend. Ferner kommen Cysten der Bartholinschen Drüsen resp. deren Ausführungsgänge vor. Dieselben entstehen meist im Anschluss an entzündliche Prozesse und haben bei einfacher Entzündung einen dünnflüssigen Inhalt. Lag eine gonorrhoische Erkrankung vor, so kommt es zu Verstopfungen des Ausführungsganges und zur Abscessbildung. In dem aus diesen Cysten entleerten Eiter finden sich fast immer Gonococcen.

Schliesslich sind im Hymen noch Cysten beschrieben worden. Dieselben sind entweder mit Platten- oder mit flimmerndem, resp. einfachem Cylinderepithel ausgekleidet. Welches die Genese dieser Cysten ist, hat man bisher mit voller Sicherheit nicht feststellen können.

#### β) Neubildungen der Bindegewebsreihe.

Von diesen mögen nur die Fibrome hervorgehoben werden, weil dieselben die häufigsten Formen sind und eine sehr erhebliche Grösse erreichen können. Ferner sind in einzelnen, sehr seltenen Fällen beobachtet worden: Myome, Lipome, Myxome etc. Alle diese Geschwülste gleichen an der Vulva in ihrem

Bau den an anderen Körperstellen vorkommenden und bieten keine Schwierigkeiten für die Diagnose.

Auch die Sarcome sind hier nur selten und stellen meistens Mischgeschwülste dar, wie Fibro-, Myxosarcome und etwas häufiger Melanosarcome.

---

# II. Vagina.

## 1. Normale Anatomie.

Die Vaginalschleimhaut kleidet das Scheidenrohr nicht in gerader Fläche aus, sondern bildet zahlreiche Erhebungen und Einsenkungen, (Rugae und Columnae rugarum).

Das Oberflächenepithel ist ein mehrschichtiges Plattenepithel, in welches der Papillarkörper des unterliegenden Gewebes hineinragt. Das Stroma ist ein wenig zellenreiches Bindegewebe, in welchem keine Drüsen vorhanden sind. In den tieferen Schichten befindet sich Muskulatur und Fettgewebe. Von manchen Autoren sind mit Cylinder- resp. Flimmerepithel ausgekleidete Drüsen als normaler Bestandteil der Scheidenschleimhaut beschrieben worden. Nach den neuesten, übereinstimmenden Untersuchungen muss man jedoch annehmen, dass ein solcher Befund etwas Pathologisches darstellt. Ich selbst habe nie Drüsen in der normalen Scheidenschleimhaut gefunden. Mitunter ist in den tiefen Buchten der Schleimhaut statt des Plattenepithels Cylinder- oder Flimmerepithel vorhanden. Bei solchen Befunden handelt es sich wohl zweifellos um Entwicklungshemmungen, denn ursprünglich war der ganze Genitaltractus mit Cylinderepithel ausgekleidet.

## 2. Pathologische Anatomie.

### a) Entzündungen.

Praktisch am wichtigsten ist die Entzündung, welche bei der Gonorrhoe auftritt und die Schleimhaut wie mit kleinen Knötchen bedeckt erscheinen lässt, die Kolpitis granulosa. Mikroskopisch handelt es sich hierbei um eine ganz auf die obersten Schichten beschränkt bleibende, starke Infiltration mit lymphoiden Zellen. Dieselben dringen auch durch das Epithel hindurch, bewirken Auflockerung und Abstossung desselben. Auf der Höhe der knötchenförmigen Erhebungen ist das Epithel beträchtlich verdünnt und kann leicht ganz abgehoben werden. Es bilden sich dann Erosionen. Im Secret findet man ausser den abgestossenen Epithelien Eiterzellen mit Gonococcen.

Eine besondere, allerdings seltene Form der Entzündung ist die Kolpohyperplasia cystica, auch Emphysema vaginae oder Kolpitis emphysematosa genannt. Es kommt hierbei zur Bildung von Cysten, welche dicht unter Oberfläche liegen und mit Gas gefüllt sind. Dieses besteht teilweise aus Luft, teilweise aus Trimethylamin. Die Schleimhaut ist stark gerötet. Mikro-

skopisch sieht man reichliche, kleinzellige Infiltration des Stromas. Die Affection ist namentlich in der Schwangerschaft beobachtet worden. Ueber ihre Entstehung weiss man noch nichts Sicheres.

### b) Ulcerationen.

Die Geschwürsbildungen in der Vagina sind entweder traumatischer Natur, (Druck eines Ringes oder sonstigen Fremdkörpers, Decubitusgeschwür bei Prolaps der Vagina), oder Geschwüre auf tuberculöser und syphilitischer Basis. Die ersteren entsprechen den weiter unten bei der Portio beschriebenen wahren Geschwüren, die letzteren bieten keine Besonderheiten gegenüber den gleichen an anderen Körperstellen vorkommenden Geschwüren.

### c) Hypertrophieen.

Dieselben betreffen entweder das Stroma und das Epithel, wie bei Prolaps der Vagina. Hier nimmt das Bindegewebe erheblich zu, ebenso das Epithel, welches einen epidermisähnlichen Charakter erhält; oder es handelt sich um eine epitheliale Hypertrophie bei spitzen Condylomen. Mit diesen ist mitunter die Vagina wie besät. Das anatomische Bild ist dasselbe wie das bei den Condylomen der Vulva besprochene.

### d) Neubildungen.

#### α) Epitheliale.

Hierbei kommt nur das Carcinom in Betracht. Dasselbe ist primär verhältnismässig selten, secundär häufig durch Uebergreifen eines Portiocarcinoms auf die Vagina. In seiner anatomischen Structur entspricht es den Hautcarcinomen und geht immer vom Plattenepithel aus. Es dringt schnell in die Tiefe und verwandelt das weiche und dehnbare Scheidenrohr in eine starre Masse. Häufig kommt es zu Ulcerationen. Der Sitz des Carcinoms ist entweder nur an einer Wand, besonders der hinteren, oder es umgiebt die ganze Scheide ringförmig.

#### β) Neubildungen der Bindegewebsreihe.

Dieselben sind noch seltener als das Carcinom. Von gutartigen Geschwülsten werden Fibrome und Fibromyome beschrieben. Von den Sarcomen ist besonders bemerkenswert, dass sie schon im Kindesalter vorkommen. Mikroskopisch ergeben sich die bekannten Formen: Spindelzellen-, Riesenzellen- und melanotische Sarcome.

### e) Cysten.

Die Cysten der Scheide liegen meist dicht unter dem Plattenepithel und erreichen gewöhnlich keine besondere Grösse. Dieselben haben entweder eine Platten- oder Cylinderepithelbekleidung. In manchen findet sich auch Flimmerepithel. Ueber die Entstehung dieser Cysten ist bisher eine völlige Ueber-

einstimmung nicht erzielt. Die kleinen Cysten können wohl mit Recht auf abnorm in der Vagina vorhandene Drüsen bezogen werden, auch können dieselben aus Resten eines Wolff'schen Ganges entstanden sein. Die grösseren dagegen, welche höher hinaufreichen und sich neben dem Uterus hinziehen, sind wohl sicher mit dem Wolff'schen, resp. Gartner'schen Gange in Verbindung zu bringen.

Schliesslich sei noch erwähnt, dass sich auch Lymphcysten aus erweiterten Lymphbahnen hier bilden können. Der Inhalt der vaginalen Cysten besteht aus einer wasserhellen, klaren Flüssigkeit; kann aber auch durch abgestossene Epithelien getrübt sein.

---

## III. Der Gebärmutterhals (Collum oder Cervix uteri).

Man unterscheidet an der Gebärmutter den Gebärmutterkörper und -hals. Letzterer, soweit er in die Scheide hineinragt, auch Portio oder Pars vaginalis genannt.

Das Collum uteri wird durch den Cervicalkanal in seiner Längsrichtung durchbohrt. Dieser endet nach der Scheide zu in dem äusseren Muttermunde, während er sich nach oben am inneren Muttermunde in den Kanal des Gebärmutterkörpers fortsetzt. Die Wandungen werden von einer starken Muskulatur gebildet, welche nach aussen vom Peritoneum überzogen ist.

Die Aussenfläche der Pars vaginalis wird von der Fortsetzung des Scheidenepithels bedeckt. Unter demselben liegt ein schmaler Streifen von Bindegewebe, welcher allenfalls als Stroma dieser Pars vaginalis angesehen werden kann. Das Bindegewebe geht unmittelbar in die Muskulatur über, so dass eine anatomische Grenze zwischen Portio und Cervix nicht existirt. Eine solche Trennung, wie sie von manchen Autoren gemacht worden ist, ist auch in praxi nicht durchführbar, da man z. B. bei einer Probeexcision immer Gewebe von beiden Teilen herausschneidet.

Wir betrachten daher auch bei der folgenden Besprechung den Gebärmutterhals als ein Ganzes, bestehend aus: Portio vaginalis, Cervixschleimhaut und -Stroma (Bindegewebe und Muskulatur).

### 1. Normale Anatomie.

Die vaginale Fläche des Gebärmutterhalses wird von einem mehrschichtigen Plattenepithel überzogen, welches die Fortsetzung des Epithels der Scheidenschleimhaut darstellt. Ebenso wie diese die Fortsetzung der äusseren Haut bildet und nur, wenn sie zur Schleimhaut wird, bestimmte Charaktere der äusseren Haut, wie Haare und Drüsen, verliert, so bleibt von der Scheidenschleimhaut, welche den Uterus überzieht, eigentlich nur noch das Plattenepithel übrig. Die etwa vorhandenen Papillen sind hier so unbedeutend, dass von

einem eigentlichen Papillarkörper keine Rede mehr ist. Das unterliegende Gewebe steht nur in losem Zusammenhange mit dem bedeckenden Epithel.

Die Papillen sind schmal, niedrig, erheben sich nur flach gegen das Epithel, welches meist in fast gerader Linie über das darunter liegende Gewebe hinzieht.

Fig. 4.

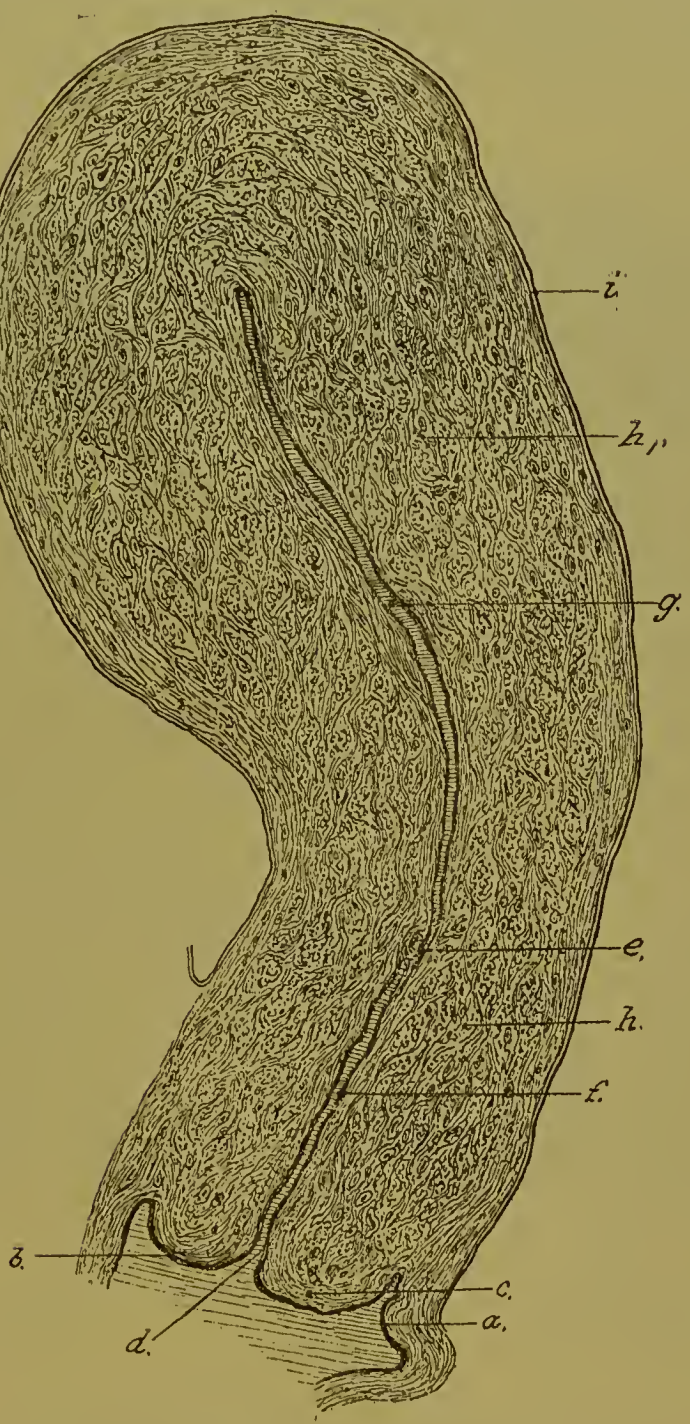


Längsschnitt durch den Uterus.

a. Scheidenschleimhaut. b. Epithel der Aussenfläche der Pars vaginalis uteri (Plattenepithel). c. Bindegewebiges Stroma. d. Aeusserer Muttermund. e. Innerer Muttermund. f. Cervicalschleimhaut. g. Endometrium. h. Muskulatur des Collum. $h_1$. Muskulatur des Gebärmutterkörpers. i Peritonealer Ueberzug.

Das Plattenepithel besteht aus mehreren Zelllagen, welche denen der äusseren Haut ähnlich sind. Die verhornten Zellen fehlen; die oberste Lage wird von abgeplatteten, mitunter spindelförmigen Elementen gebildet. An diese schliessen sich die Zellen des Rete Malpighii an, welche aus den bekannten grossen Plattenepithelien (Riffzellen)[1]) bestehen. Im allgemeinen kann man annehmen, dass die Plattenepithelzellen der Portio kleiner sind als die der äusseren Haut. Die unterste Lage endlich, welche die Grenze des Platten-

Fig. 5.

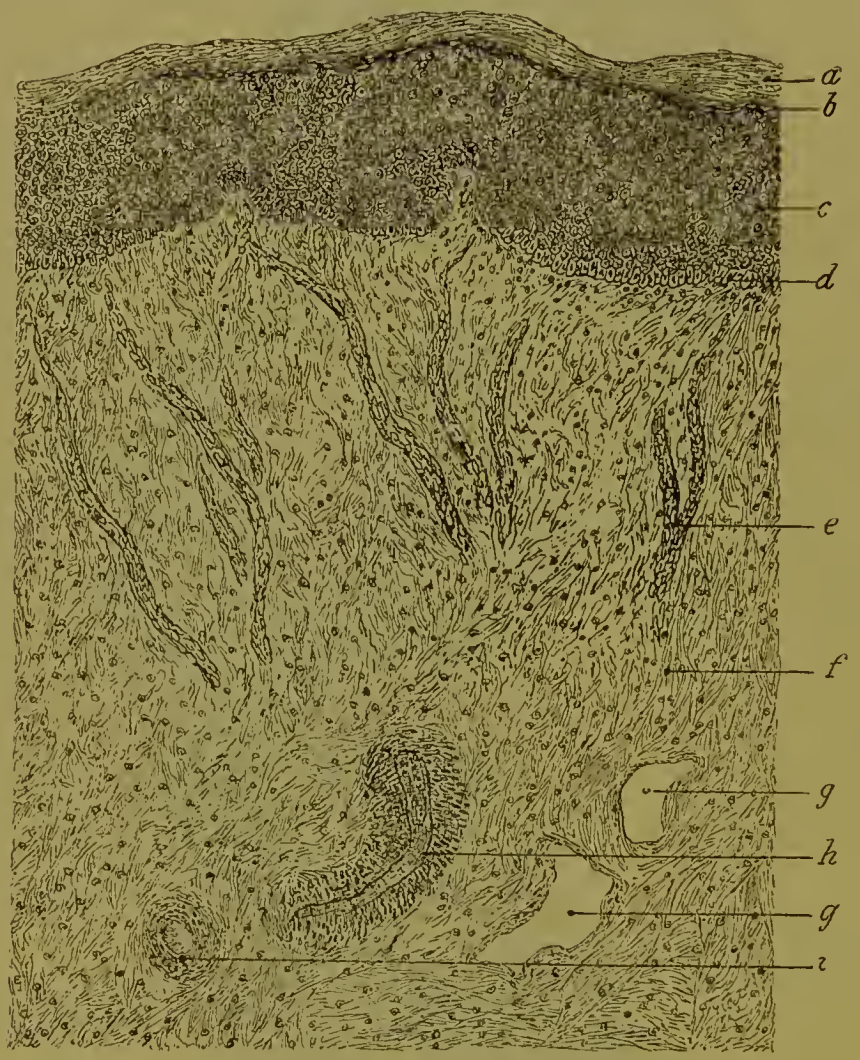


Vaginale Fläche des Gebärmutterhalses.
a—d. Plattenepithel: a. In Abstossung begriffene Schicht. b. Spindelförmige Zellen (Stratum granulosum). c. Rete Malpighii. d. Stratum germinativum. e. Capillare. f. Faseriges Bindegewebe mit Kernen. g. Venen. h. Arterie (Längsschnitt). i. Arterie (Querschnitt).

epithels gegen das Stroma bildet, zeigt niedrig cylindrische Zellen mit verhältnismässig grossem Kern. Dies ist die sogenannte Bildungsschicht (Stratum

[1]) Die Stacheln sind an den Alkoholpräparaten häufig nicht zu erkennen.

germinativum), von welcher aus sich die abgestossenen Zellen der oberen Lagen immer wieder regenerieren.

Das unter diesem Epithel liegende Gewebe besteht in den oberen Partieen aus einem zellenreichen[1]) Bindegewebe, während die tieferen Schichten durch die vom Uteruskörper ausstrahlende Muskulatur gebildet werden.

Drüsen sind in diesem Stroma im normalen Zustande nicht vorhanden, sondern nur Capillaren, Arterien, Venen und spaltenförmige Durchschnitte von Lymphgefässen. Nach neueren Untersuchungen sollen auch sehr zahlreiche

Fig. 6.

Uebergang (a) des Plattenepithels (b) der Portio vaginalis in das Cylinderepithel (c) der Cervicalschleimhaut. d. Stroma.

elastische Fasern vorkommen. Die Arterien zeichnen sich durch die unverhältnismässige Dicke ihrer Wandungen und durch eine stark entwickelte Intima aus, wodurch sie dem Ungeübten leicht den Eindruck von Drüsen machen.

Das Plattenepithel bedeckt die Aussenfläche der Portio bis zum äusseren Muttermund und dringt nur in seltenen Fällen noch in den Cervicalkanal ein. Hier macht es einem einschichtigen, flimmernden[2]) Cylinderepithel Platz.

Die Stelle des Ueberganges beider Epithelarten ist nicht feststehend; bald reicht dieselbe etwas höher in den Cervicalkanal hinauf, bald liegt sie noch ausserhalb des äusseren Muttermundes.

Gewöhnlich kann man diesen Uebergang der beiden Epithelarten schon makroskopisch erkennen, da die mit Cylinderepithel bekleidete Fläche etwas tiefer liegt, als die mit Plattenepithel bedeckte. Ausserdem ist die Farbe der

---

[1]) Gewöhnlich sieht man allerdings nur die Kerne, während die Zellgrenzen nicht oder nur schwer zu erkennen sind. Deshalb sprechen manche Autoren von einem „kernreichen“ Bindegewebe.

[2]) Da die Flimmerhaare in den Präparaten meist nicht zu sehen sind, so wird im Folgenden immer nur von „Cylinderepithel“ die Rede sein, ebenso wie man auch auf der Zeichnung (Fig. 6, c) die Cylinderepithelien ohne Flimmerhaare sieht.

ersteren heller rot. Der Uebergang kann ein allmählicher sein, indem das Plattenepithel sich immer mehr verdünnt, oder es geht ganz plötzlich in das Cylinderepithel über. Von manchen Autoren ist auch ein Uebergangsepithel beschrieben worden.

Das Cylinderepithel überzieht nun das Cervicalstroma nicht in einer geraden Linie, sondern bildet Einsenkungen in dasselbe, wodurch die bekannten Cervicaldrüsen entstehen. Dieselben sind dazu bestimmt, einen glasigen Schleim abzusondern, welcher den Cervicalkanal mit einem Pfropf ausfüllt.

Fig. 7.

Cervixschleimhaut.
a. Drüsenmündungen (schief angeschnitten). b. Cylinderepithel (flimmernd). c. Zellenreiches bindegewebiges Stroma. d. Capillaren mit Blut gefüllt. e. Schrägschnitt von Cervixdrüsen.

Die Drüsen dringen nicht sehr tief in das unterliegende Gewebe, sondern nehmen mit ihrer flaschen- oder ballonartigen Gestalt nur den oberen Teil desselben ein.

Je höher man in den Cervicalkanal kommt, um so unebener wird die Oberfläche der Schleimhaut.

Dies hat seinen Grund darin, dass das Stroma sich in Längsfalten gegen den Kanal erhebt und denselben auf diese Weise bedeutend verengt. Die Längsfalten beginnen am inneren Muttermunde und strahlen gegen den äusseren zu aus, indem sie den Arbor vitae uterinus oder die Plicae palmatae bilden. Hierdurch wird die Oberfläche um ein Beträchtliches vermehrt, und man sieht auf einem zu derselben senkrechten Schnitte, wie das unterliegende Gewebe sich leistenförmig erhebt, zwischen zwei Leisten eine tiefe Einsenkung lassend. Hier liegen dann auch die Drüsenmündungen ziemlich versteckt, während auf der Höhe der leistenförmigen Erhebungen sich gewöhnlich keine drüsigen Einsenkungen befinden. Der unterste Abschnitt des Cervicalkanals

ist oft frei von Drüsen. Dieselben beginnen vielmehr erst etwas höher hinauf. Jedoch kann man es noch nicht als pathologisch bezeichnen, wenn unmittelbar mit dem Anfange des Cylinderepithels auch drüsige Einsenkungen desselben auftreten.

Die Drüsenlumina haben keine gleichmässig runde Gestalt, sondern sind durch Leisten, welche von dem Stroma sich gegen das Epithel vorschieben, beengt. Hierdurch kommen die Epithelien der sich gegenüberliegenden Wände oft so nahe zusammen, dass überhaupt keine Lichtung mehr zwischen denselben übrig bleibt.

Die Epithelien haben einen lang gestreckten, nach der Basis hin sich verjüngenden, Zellenleib mit durchsichtigem Protoplasma. Der im Verhältnis zur Zelle nur kleine Kern sitzt ganz an der Basis derselben. Die Flimmerhaare sind meist nur am frischen Präparate zur Anschauung zu bringen, wenn man dasselbe, sobald es der Kranken entnommen ist, in physiologischer Kochsalzlösung untersucht. Durch Zusatz von Kalilauge kann die Flimmerbewegung wieder angeregt werden.

Das Stroma der Cervix besteht nur in den oberen Schichten, welche unmittelbar unter dem Epithel liegen, aus zellenreichem Bindegewebe. Der Hauptbestandteil der Wand wird durch die Muskulatur gebildet, in welche die Drüsenfundi hineinragen. An die Muskulatur schliesst sich dann das paracervicale Gewebe an: lockeres Binde- und Fettgewebe.

So viel über die normale Anatomie dieser Teile. Es erübrigt nur noch kurz auf das topographische Verhalten der der Grenze des Plattenepithels zunächst gelegenen Drüsen einzugehen. Dieselben verlaufen nämlich nicht immer senkrecht von der Oberfläche in die Tiefe, sondern es kommt häufig vor, dass dieselben sich unter der Oberfläche umbiegen und nun parallel dem Plattenepithel in ihrer Längsrichtung unter diesem liegen. Macht man in einem solchen Falle einen senkrechten Schnitt durch die mit Plattenepithel bekleidete Fläche, so wird man unter diesem Epithel einen oder mehrere Drüsendurchschnitte finden, welche jedoch keineswegs etwas Pathologisches bedeuten. Denn dieser scheinbar vom Normalen abweichende Befund wird nur durch die Schnittrichtung, nicht durch eine Vermehrung der Drüsen, bedingt. Will man mit Sicherheit feststellen, zu welchem Teil die Drüse gehört, ob es sich um eine Drüsenneubildung oder um eine normal vorhandene handelt, so müsste man das ganze Stück in Reihenschnitte zerlegen, um auf diese Weise die Drüse bis zu ihrem Ausführungsgange verfolgen zu können. Dies wird ja für praktische Zwecke nur in ganz besonderen Ausnahmefällen erforderlich sein, es erinnert uns aber daran, dass wir bei der Betrachtung unserer Präparate öfter derartigen Täuschungen ausgesetzt sind, deren Unkenntnis leicht zu verhängnisvollen Irrtümern Veranlassung geben kann. Es ist dies auch erklärlich, wenn man bedenkt, dass gerade am Gebärmutterhalse zwei verschiedene Epithelarten zusammenstossen, welche jede für sich, schon bei dem unbedeutendsten Reize erheblichen Schwankungen in ihrer ana-

tomischen Form unterworfen ist. Bald gewinnt die eine, bald die andere Art des Epithels das Uebergewicht; beiden gemeinsam aber ist als Reaction auf jeden Reiz eine äusserst lebhafte Wucherung. Hierzu kommt die bald mehr, bald weniger reichliche Vermehrung der Drüsen.

Es dürfte daher gerade für den Anfänger von Vorteil sein, wenn er einige dieser sich immer wiederholenden Trugbilder kennen lernt, bevor er an die Betrachtung der pathologischen Vorgänge herangeht.

## Mikroskopische Trugbilder.

### a) Bei Schnitten durch das Plattenepithel.

Im allgemeinen ist man gewohnt, die Plattenepithelbekleidung auf einem zur Oberfläche senkrechten Schnitte zu sehen. Auch die Abbildungen sind gewöhnlich so angefertigt, dass man die verschiedenen Schichten deutlich unterscheiden kann. Verläuft nun der Schnitt nicht ganz senkrecht, sondern mehr parallel zur Oberfläche, so macht das auf diese Weise entstehende Bild einen fremdartigen Eindruck. Denn nun sieht man nicht mehr die verschiedenen Schichten, sondern nur einzelne derselben. Diese wiederum nicht in der Profilansicht, sondern von der Fläche. Die mitunter etwas tiefer in das Gewebe ragenden Epithelzapfen werden nicht in ihrer Längsrichtung, sondern im Querschnitt getroffen und täuschen leicht Haufen von Plattenepithelien vor, wie man sie beim Carcinom unter Umständen sehr ähnlich finden kann. Die ganze Epitheldecke wird hierbei um ein Wesentliches verdickt erscheinen. Sehr gut kann man sich diese Verhältnisse auf einem Schnitt durch ein spitzes Condylom veranschaulichen (Fig. 8). Bei dieser Erkrankung findet nämlich, wie wir später sehen werden, eine Hyperplasie des Epithels statt, welches nach den verschiedensten Richtungen hin wuchert, so dass auf einem Schnitte die Epitheldecke bald senkrecht, bald schräg und flach durchschnitten wird.

Auch bei der Plattenepithelbekleidung des Uterus können solche unregelmässigen Erhebungen des Epithels dadurch entstehen, dass dasselbe beim Einlegen in Alkohol nicht in gleichmässiger Weise schrumpft, sondern sich Erhebungen und Einsenkungen bilden. Auf einem etwas schräg verlaufenden Schnitte werden dann die Plattenepithelinseln mit dazwischen liegendem Stroma abwechseln, was leicht zu Täuschungen Veranlassung geben kann. Wenigstens habe ich oft bei weniger Geübten gesehen, dass sie solche Stellen für Carcinom ansprachen.

Bei der Beurtheilung des Schnittes hat man ferner zu berücksichtigen, dass die vaginale Fläche des Uterus, die mit Plattenepithel bedeckt ist, nicht in einer geraden Linie, sondern im Bogen verläuft. Wenn nun der Schnitt gerade an der abschüssigen Stelle angelegt ist, so wird zwar ein Teil des Epithels so getroffen werden, dass der Durchschnitt annähernd senkrecht ist, der ab-

schüssige Teil dagegen tangential, wodurch das Epithel plötzlich sich zu verdicken und in die Tiefe einzudringen scheint.

Darum muss man sich immer, wenn man sich vor Täuschungen bewahren will, die Bilder vergegenwärtigen, wie sie sich bei den verschiedenen Schnittrichtungen ergeben. Dem Anfänger ist es daher auch sehr anzuempfehlen, das zu untersuchende Stück absichtlich nach verschiedenen Richtungen hin zu durchschneiden.

Fig. 8.

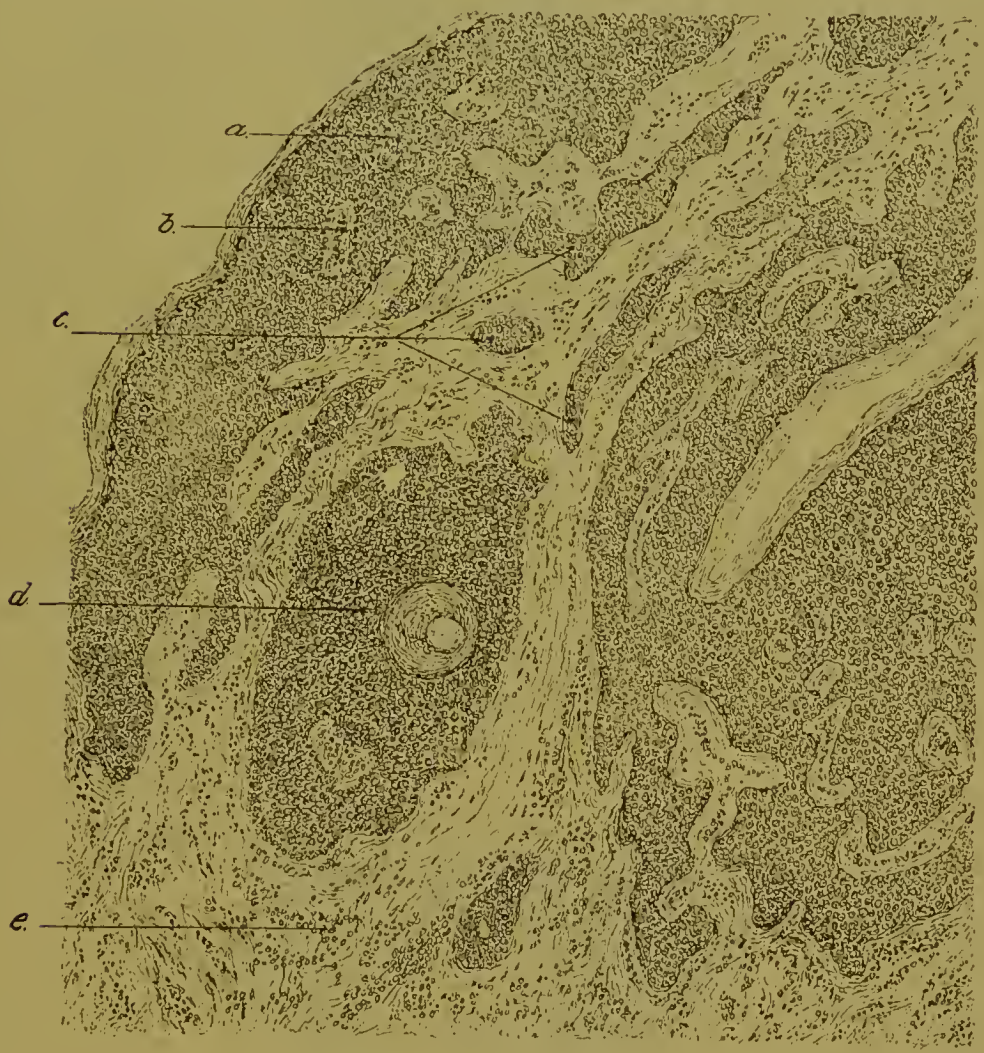


Schnitt durch ein spitzes Condylom.
a. Plattenepithel (schräg getroffen). b. Schrägschnitt durch eine Papille. c. In verschiedener Richtung getroffene Plattenepithelinseln, welche bei „d“ ein Stück von der Hornschicht einschliesst, die leicht eine sog. Krebszwiebel vortäuschen könnte. e. Kleinzellig infiltriertes Stroma.

Die annähernd normalen Präparate bieten also schon bei ungünstig fallender Schnittrichtung für den Anfänger Schwierigkeiten in der Beurteilung. Wenn es sich aber gleichzeitig um vorhandene pathologische Processe (Entzündung,

Hyperplasie) handelt, so kann selbst der geübte Mikroskopiker mitunter Mühe haben, die richtige Diagnose zu stellen.

Das Hauptkriterium, ob es sich um einen Schrägschnitt oder um etwas Pathologisches handelt, ist die regelmässige Anordnung der Epithelien zu einander und das Verhalten des Zwischengewebes. Denn wenn z. B. eine bösartige Neubildung in ein anderes Gewebe eindringt, so bleibt dieses letztere nicht unberührt davon, sondern es reagiert darauf mit einer kleinzelligen Infiltration. Es werden dann reichlich lymphoide Zellen das Zwischengewebe durchsetzen, welche den Kampf mit der Neubildung aufzunehmen haben. Hieraus ist aber klar, dass die Entscheidung eine sehr schwierige werden kann, wenn das Zwischengewebe schon aus einer anderen Veranlassung — z. B. Entzündung — kleinzellig infiltrirt war. Hier ist dann das Ausschlaggebende die regelmässige Form der Epithelien. Eine carcinomatöse oder sarcomatöse Neubildung — um eine solche wird es sich in zweifelhaften Fällen gewöhnlich handeln — enthält nicht regelmässig angeordnete Zellen von derselben Form, sondern sie zeichnet sich gerade durch die Multiplicität der Zellformen aus. Wir werden auf diese Verhältnisse bei der Besprechung des Carcinoms noch näher einzugehen haben.

b) Bei Schnitten durch die mit Cylinderepithel bekleideten Drüsen.

Wie bei dem Plattenepithel werden auch die Drüsen meist so abgebildet, dass man die bekleidenden Cylinderzellen von der Seite her sieht. Wird die Drüse ihrer Länge nach getroffen, so sieht man einen mit Cylinderzellen ausgekleideten Schlauch, verläuft sie dagegen in einer zum Schnitt senkrechten Richtung, so entsteht anstatt des Schlauches ein Kreis, welcher ebenfalls mit Cylinderzellen in ihrer Profilansicht bekleidet ist. Die Cylinderzellen erscheinen dann als längliche Zellen mit einem mehr oder minder grossen Kern an der Basis.

Der Verlauf einer Drüse ist aber nur in den allerseltensten Fällen ein so einfacher, gerader, dass der Schnitt auch an allen Stellen nur eine Schicht des Epithels und diese immer in derselben Richtung trifft. Da ausserdem ein geschlängelter Verlauf der Uterusdrüsen das Gewöhnliche ist, so wird man viel seltener Gelegenheit haben, derartige ideale Schnitte zu sehen, als Schräg- und Flachschnitte. Dementsprechend wird man auch die Cylinderepithelien nicht immer in der Profilansicht, sondern schräg und von der Fläche her sehen. Alsdann haben dieselben keine kubische Form mehr, sondern erscheinen breiter, ähnlicher den Plattenepithelien. Ferner wird man, je nachdem der Schnitt die Zelle im Bereich des Kerns getroffen hat oder nicht, auf dem Querschnitte einen Kern oder nur das Protoplasma sehen.

Ein nicht ganz senkrechter Schnitt trifft die die Drüsenwand bekleidenden Zellen so, dass an der einen Wand die Zellen in der Profilansicht zur Anschauung kommen, während an der anderen Wand Schrägschnitte der Epithelien entstehen. Gleichzeitig wird aber durch einen solchen Schrägschnitt

nicht nur eine Zelllage getroffen, sondern es werden mehrere Lagen zu sehen sein.

Dies macht leicht den Eindruck, als wenn die Epithelien sich in Wucherung befinden und kann daher zu falschen Deutungen Veranlassung geben. (Fig. 11.)

Während bei den Schrägschnitten immer noch ein Lumen übrig bleibt,

Fig. 9.

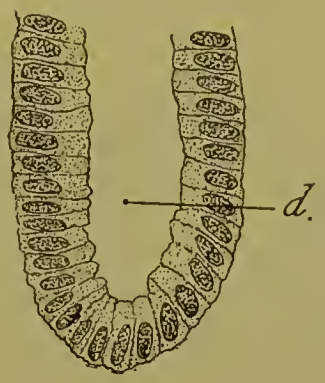


d. Längsschnitt durch eine mit Cylinderepithel bekleidete Drüse.

Fig. 10.

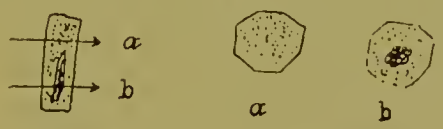


a. Querschnitt durch eine Cylinderzelle (a, b). a. ausserhalb des Bereiches ihres Kernes. b. Kern mitgetroffen.

Fig. 11.

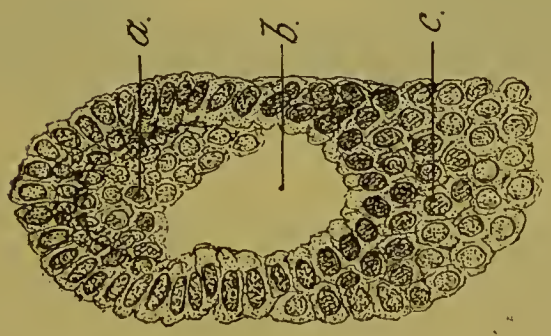


Schrägschnitt durch eine Drüse.
a. Quer getroffene Cylinderzellen einer tieferen Schicht. b. Drüsenlumen. c. Die quer, resp. schräg getroffenen Cylinderepithelien eine Epithelwucherung vortäuschend.

verschwindet bei einem Schnitt durch den Fundus einer Drüse auch dieses noch. (Fig. 12.) Man sieht dann nur die quer durchgeschnittenen Cylinderzellen als einen Epithelhaufen im Gewebe liegen, der grosse Aehnlichkeit mit einem Krebsalveolus haben kann. Wenigstens habe ich nicht ganz

selten beobachtet, dass Anfänger und auch schon Geübtere beides mit einander verwechselt haben.

Der Hauptunterschied liegt auch hier wiederum in der regelmässigen Anordnung und in der Gleichartigkeit der Zellen. Man kann bei stärkerer Vergrösserung sehr deutlich erkennen, dass die Querschnitte der Cylinderzellen Polyeder darstellen, welche, wie die Zellen einer Honigwabe, neben einander

Fig. 12.




Schnitt durch den Fundus einer Drüse.
a. Drüsenlumen mit Cylinderepithel bekleidet. b. Flachschnitt durch das Cylinderepithel. c. Interglanduläres Gewebe. d. Schnitt durch den Drüsenfundus. e. Hohlraum, entstanden durch die stärkere Schrumpfung der Epithelien gegenüber dem Zwischengewebe im Alcohol.

stehen. Ist das Zwischengewebe nicht weiter verändert, so ist die Entscheidung, worum es sich handelt, meist nicht zu schwer und wird vor allen Dingen bei grösserer Uebung mit Sicherheit getroffen werden können. Anders gestalten sich allerdings die Verhältnisse, wenn es auch sonst noch zu entzündlichen Veränderungen gekommen ist. Durch diese wird nämlich — und dies ist besonders am Endometrium der Fall — nicht nur das Zwischengewebe kleinzellig infiltrirt, sondern in den meisten Fällen auch ein enormer

Reiz auf die Drüsenepithelien ausgeübt, welche zur Wucherung veranlasst werden und dann wirklich in mehrfacher Lage die Wandung bekleiden.

Zwischen die Epithelien dringen häufig Rundzellen ein, und wenn unter den so veränderten Bedingungen der Schnitt schräg oder flach trifft, so ergiebt sich schon ganz von selbst, dass es unter Umständen äusserst schwierig werden kann, die wahre Natur dieser Veränderungen richtig zu beurteilen. Denn durch die starke kleinzellige Infiltration werden auf dem Durchschnitt die Drüsengrenzen verwischt, so dass es den Anschein hat, als wären dieselben zerstört, was ja gerade das Hauptcharacteristikum für die Diagnose „Carcinom“ ist.

Hier muss man dann alle uns für die Entscheidung zu Gebote stehenden Hilfsmittel anwenden, um zu einer richtigen Diagnose zu kommen. Dies ermöglichen in erster Linie Reihenschnitte, auf denen man den Verlauf der Drüsen verfolgen kann. Als ferneres Merkmal kann man in diesen Fällen auf die Kernteilungen besonderes Augenmerk richten. Auf die feineren diagnostischen Merkmale einzugehen, ist hier nicht der Ort. Diese werden bei der speciellen Besprechung der Diagnose der bösartigen Neubildungen noch ausführlich erörtert werden. Ebenso wenig ist es möglich, etwa alle vorkommenden Trugbilder des Genaueren anzuführen. Es kam mir nur darauf an, mit einigen Worten auf diese Verhältnisse hinzuweisen und anzudeuten, welchen Täuschungen wir bei der Beurteilung unserer Präparate ausgesetzt sind. Jedenfalls möge man immer an dieselben denken, dann wird es auch bei allmählicher Uebung und Beschäftigung mit diesen Organen möglich sein, die Trugbilder von pathologischen Processen zu unterscheiden.

## 2. Pathologische Anatomie.

Die Aussenfläche des Gebärmutterhalses erscheint im Spiegelbilde von einer feucht glänzenden, bläulich roten Schleimhaut bedeckt, welche glatt die Oberfläche überzieht und, wie wir gesehen haben, die Fortsetzung der Scheidenschleimhaut ist. Ein derartiges Aussehen wird niemals Veranlassung geben, eine Probeexcision zum Zwecke der mikroskopischen Untersuchung zu machen. Denn wir wissen, dass diesem Aussehen das mikroskopische Verhalten entspricht, wie wir es im vorigen Kapitel kennen gelernt haben.

Anders dagegen, wenn die glatte Schleimhaut nicht die ganze Aussenfläche bedeckt, sondern plötzlich aufhört, um in kleinerer oder grösserer Ausdehnung einer hochroten, unebenen, bei Berührung leicht blutenden Fläche Platz zu machen. Diese „geschwürige“ Fläche liegt bald unter dem Niveau der normalen Schleimhaut, bald überragt sie dasselbe durch Excrescenzen, welche sich auf ihr bilden. Meistens ergreift diese Erkrankung die Gegend um den äusseren Muttermund und erstreckt sich von hier aus verschieden weit nach der Scheide zu, welche in ganz extremen Fällen auch noch in Mitleidenschaft gezogen werden kann. Selten ist es, dass der äussere Mutter-

mund von normaler Schleimhaut umgeben ist, die Erkrankung dagegen erst weiter nach aussen beginnt.

Im Allgemeinen kann man sagen, dass das makroskopische Aussehen dieser verschiedenen „geschwürigen“ Prozesse kein sehr mannigfaltiges ist. Dies mag auch der Grund dafür gewesen sein, dass man alle diese Veränderungen unter dem Sammelnamen „Erosion“ der Portio zusammengefasst hat. Dieser Name entspricht zwar allenfalls dem äusseren Aussehen der Erkrankung, bezeichnet aber keineswegs das Wesen derselben. Denn unter einer „Erosion“ versteht man im allgemeinen den Verlust des Epithels einer Schleimhaut. Da man nun aber mit blossem Auge nicht entscheiden kann, ob eine Fläche mit Epithel bekleidet ist oder dasselbe verloren hat, besonders wenn diese Fläche entzündet ist, so ergiebt sich hieraus, das man häufig von „Erosionen“ sprechen wird, ohne dass es sich, wenigstens im anatomischen Sinne, darum handelt. Es ist schon von verschiedenen Seiten auf die Mangelhaftigkeit dieser klinischen Bezeichnung aufmerksam gemacht worden, ohne dass bis jetzt andere Vorschläge Anklang oder Verallgemeinerung gefunden hätten.

Die Verschiedenheit der krankhaften Prozesse, welche annähernd demselben makroskopischen Bilde entsprechen, bewirkt aber, dass man in der That keine einheitliche Bezeichnung wählen kann, welche gleichzeitig eine ätiologische sein und dem mikroskopischen Bilde entsprechen soll. Denn die verschiedensten Ursachen können bewirken, dass in dem einen oder anderen Stadium der Erkrankung das makroskopische Aussehen dasselbe ist.

Dass hierfür gerade der Ausdruck „Erosion“ gewählt wurde, welcher nur dazu geeignet ist, falsche Vorstellungen zu erwecken, ist um so bedauerlicher als derselbe sich bereits so fest eingebürgert hat, dass man sich nur sehr schwer entschliessen wird, von demselben abzugehen.

Wir wollen daher auch vorläufig diese Bezeichnung für das makroskopische Verhalten der jetzt zu besprechenden verschiedenen Erkrankungen im Interesse eines besseren Verstandenwerdens festhalten. Jeder möge sich aber bei der Anwendung dieser Bezeichnung klar sein, dass dieselbe nur das äussere Ansehen der erkrankten Partie ausdrückt, ohne einen Schluss auf die anatomischen Veränderungen zu gestatten. Wie unzureichend diese Bezeichnung oder vielmehr wie falsch dieselbe ist, ergiebt sich gleich aus der Betrachtung der einfachen Entzündung der Portio. Denn hier erscheint auch die Fläche makroskopisch hochrot, ebenso wie eine entzündete Gaumentonsille, das Plattenepithel ist aber dabei vollkommen erhalten. Will man daher alle diese Zustände unter einem Namen vereinigen, so ist dies nur möglich, wenn man eine Bezeichnung wählen würde, welche nichts weiter als das makroskopische Aussehen ausdrückt.

Im Folgenden sollen daher die einzelnen Erkrankungen der Portio so bezeichnet werden, wie dieselben dem mikroskopischen Befunde entsprechen.

## A. Entzündungen.

### a) Einfache Entzündung der Portio.

Bei der einfachen Entzündung der Portio ist das Bindegewebe stark kleinzellig infiltriert. Die Gefässe, besonders die Capillaren sind erweitert, strotzend mit Blut gefüllt. Unter der Oberfläche haben sich auch zahlreiche neue Capillaren gebildet, um welche herum die Anhäufung von Rundzellen am stärksten ist. Gewöhnlich ist der entzündliche Prozess um so lebhafter, je näher der Oberfläche man sich befindet. Gegen die Muskulatur hin nimmt die kleinzellige Infiltration immer mehr ab, um schliesslich in den Interstitien der Muskeln ganz aufzuhören.

Dicht unter dem Epithel ist das kernreiche Bindegewebe oft in Granulationsgewebe verwandelt. Man kann an den Zellen die einzelnen Uebergänge von den kleinen Rundzellen bis zu Spindel- und ephithelioiden Zellen beobachten. Das bedeckende Plattenepithel wird ebenfalls in Mitleidenschaft gezogen. Das Epithel ist an vielen Stellen von Leukocyten durchsetzt und wird durch die vermehrte Blutzufuhr leicht hypertrophisch. Während dasselbe im normalen Zustande das Stroma annähernd glatt überzieht, werden bei der Entzündung zahlreiche Papillen neugebildet, welche bis dicht an die Oberfläche dringen und mit strotzenden Capillaren versehen sind. Hierdurch erklärt es sich, dass eine derartig veränderte Portio eine hochrote Farbe annimmt, ohne ihres Epithels beraubt zu sein.

Eine einfache Entzündung der Portio findet sich verhältnismässig selten primär. Sie kann bedingt sein durch eine starke Congestion zu den Genitalien bei Excessen in Venere oder mechanisch durch den Reiz, den z. B. ein zu lange liegendes Pessar ausübt. Auch durch Gonorrhoe kann eine derartige Entzündung hervorgerufen werden. Man findet dann in den Drüsen und auch im interstitiellen Gewebe Gonococcen.

Mitunter bedeutet ein Befund dieser Art nichts weiter, als dass eine Ulcerationsfläche nunmehr in Heilung übergegangen ist. Diese Heilung geht so vor sich, dass sich vom Rande her das Epithel vorschiebt, bis es die ganze Geschwürsfläche überzieht. Hierbei kann nun die kleinzellige Infiltration noch länger fortbestehen, so dass das anatomische Bild demjenigen einer frischen Entzündung sehr ähnlich sieht. Bei genauer Durchsicht solcher Präparate wird man jedoch den Unterschied zwischen beiden Prozessen feststellen können. Handelt es sich nämlich um die Ueberhäutung eines Geschwürs, so sind gewöhnlich bedeutend weniger Zelllagen vorhanden, aus welchen sich das Plattenepithellager zusammensetzt. Ausserdem findet man meist in dem entzündeten Gewebe neben den Produkten der frischen Entzündung Zerfallsprodukte. Besonders diese letzteren zeigen an, dass es sich um einen schon längere Zeit bestehenden und nicht um einen frischen Prozess handelt. Weit häufiger sind diese Entzündungen secundärer Natur. Und dann

sind dieselben gerade für die Diagnostik gewisser Erkrankungen von nicht zu unterschätzender Bedeutung.

Wie später des Genaueren auseinandergesetzt werden wird, kommen gerade in der Umgebung von Carcinomen sehr oft starke, kleinzellige Infiltrationen vor, als Reaction des Gewebes auf die eindringende Neubildung. Man wird daher bei einer solchen, auffallend starken, kleinzelligen Infiltration an der Portio immer weiter nach der eigentlichen Ursache zu forschen haben und daran denken müssen, dass eine primäre Entzündung überhaupt selten an der Portio vorkommt. Deshalb soll, auch wenn man bei der ersten Untersuchung nichts Anderes gefunden hat, trotzdem die Patientin weiter beobachtet, und vielleicht nach einer gewissen Zeit wieder eine Probeexcision vorgenommen werden, insbesondere wenn sich die klinischen Symptome nicht schnell bessern.

Noch auf etwas anderes ist hierbei zu achten. Hat man durch eine auffallend starke, kleinzellige Infiltration den Verdacht auf eine Neubildung, so sind die Schnitte möglichst dünn zu führen. Häufig handelt es sich nämlich um Carcinome, welche noch nicht lange bestehen, oder die ein ganz besonders schnelles Wachstum zeigen. Solche Carcinome bilden dann nicht grosse, typische Alveolen, die bei dem ersten Blick erkennbar sind, sondern mitunter setzen drei, vier Zellen einen Carcinom-Alveolus zusammen. Ist nun die kleinzellige Infiltration sehr stark, der Schnitt aber sehr dick, so verschwinden die Carcinomzellen vollständig unter der kleinzelligen Infiltration und können auf diese Weise leicht übersehen werden. Bei ganz dünnen Schnitten dagegen heben sich die epithelioiden Carcinomzellen deutlich von den kleinen Rundzellen ab.

Im Verlaufe einer namentlich durch mechanische Ursachen bewirkten Entzündung kann es zu einer vollständigen Entblössung der Portio vom Epithel mit folgendem Zerfall der oberen Gewebsschichten, zu einem wirklichen Geschwür, kommen.

### b) Das Geschwür der Portio vaginalis.

Das wahre Geschwür kommt an der Portio verhältnismässig selten vor. Die anatomische Beschaffenheit eines solchen Geschwürs deckt sich im grossen ganzen mit dem, was wir bei der Entzündung kennen gelernt haben, natürlich mit dem Unterschied, dass die Oberfläche nicht mehr mit Epithel bekleidet ist. In den oberflächlichsten Schichten ist gewöhnlich die kleinzellige Infiltration besonders stark. Häufig sieht man hier auch neben den prall gefüllten Capillaren freie Blutergüsse in das Gewebe. Endlich, wie es ja dem Wesen des Geschwürs entspricht, sind die Zerfallsprodukte viel zahlreicher, als bei dem einfach entzündeten Gewebe. Irgend welche Schwierigkeiten werden sich bei der Diagnose eines einfachen Geschwürs nicht bieten, wenn man nur daran denkt, dass die Oberfläche eines Carcinoms häufig geschwürig

zerfallen ist, also oft unter einem solchen Geschwür ein Carcinom vorhanden sein kann.

Die Ursachen für das Zustandekommen eines wahren Geschwürs an der Portio können, um gleich das Seltenere vorwegzunehmen, dieselben sein wie an anderen Körperstellen, also besonders Syphilis und Tuberculose. Ueber beide Prozesse hat man jedoch bisher nur wenig Beobachtungen an der Portio gesammelt; derartige Mitteilungen betreffen immer nur vereinzelte Fälle. Dies

Fig. 13.

Decubitusgeschwür an der Portio vaginalis bei totalem Prolaps des Uterus. a. Geschwürsfläche. b. Kleinzellige Infiltration des Stromas. c. Capillaren. d. Sehr verdicktes Plattenepithel, dessen oberste Schichten in Abschilferung begriffen sind. e. Quer- und Schrägschnitte durch Papillen. f. Ende des Epithels, nach links Beginn der Geschwürsfläche.

ist besonders bei der Syphilis in hohem Grade auffallend. Denn da diese Erkrankung oft eine produktive Entzündung hervorruft, so könnten hierdurch gerade an der Portio, wo zwei verschiedene Epithelarten zusammenstossen, welche beide eine grosse Neigung zur Proliferation schon bei verhältnismässig geringem Reiz zeigen, leicht durch die Syphilis Epithelwucherungen bewirkt werden, welche mit den durch Carcinom hervorgerufenen sehr grosse Aehnlichkeit haben können. Es würden daher, meiner Meinung nach, Untersuchungen nach dieser Richtung hin nicht nur ein grosses anatomisches Interesse haben, sondern dieselben würden auch für die klinische Diagnose und die Differentialdiagnose von den „Anfangsstadien des Krebses“ ausserordentlich bedeutungsvoll sein.

Wenn man also bei der Beurteilung eines Geschwürs an der Portio an diese Erkrankungen immer wird denken müssen, so bilden doch für die Entstehung derselben die rein mechanischen Reize die weit häufigere Ursache.

Sowohl bei Prolaps als auch bei dem lange bestehenden Druck eines Pessars kann ein solches Geschwür zustande kommen. Da man gerade bei Prolapsen Decubitusgeschwüre nicht selten zu beobachten Gelegenheit hat, hier auch mitunter Zweifel entstehen können, ob es sich nicht um ein carcinomatöses Geschwür handelt, so wollen wir ein solches Geschwür etwas näher betrachten.

Durch den Prolaps tritt der Halsteil des Uterus mit der Aussenluft in Berührung. Diese übt einen so starken Reiz aus, dass das Plattenepithellager um das drei- bis vierfache verdickt wird. Es scheint diese Verdickung gewissermassen eine Selbsthilfe der Natur zu sein, da der Uterus hierdurch vor äusseren Insulten in erheblicher Weise geschützt wird. Trotzdem wird in vielen Fällen allmählich das Plattenepithel durch die Reibung zwischen den Schenkeln abgestossen, bis es schliesslich zu einem wirklichen Geschwür kommt. Macht man einen zur Oberfläche senkrechten Schnitt durch ein derartiges Geschwür, so findet man, wenn man den Uebergang vom Gesunden zum Kranken zur Untersuchung gewählt hat, bereits in dem unter dem Epithel liegenden Gewebe, also in der Nähe des Geschwüres, kleinzellige Infiltration, welche an den vom Epithel gänzlich entblössten Stellen ihren Höhepunkt erreicht und sich mitunter ziemlich weit in die Tiefe erstreckt.

Je tiefer das Geschwür dringt, um so zerklüfteter wird die Oberfläche, und um so mehr kann es makroskopisch den Anschein erwecken, als handele es sich um eine bösartige Neubildung. Denn auch für diese Geschwüre trifft ein für die klinische Diagnose oft verwertetes Zeichen bei Carcinom zu, nämlich das leichte Bluten bei der Berührung, sei es mit einem Instrument, sei es beim Coitus. Da aber auch an diesen einfachen, geschwürigen Flächen die von Epithel entblössten, oberflächlichen Schichten von zahlreichen, strotzenden Blutgefässen durchzogen sind, welche gewöhnlich nur sehr dünne Wandungen haben, so ist auch hier eine Blutung bei der Berührung ohne weiteres verständlich.

Bemerkt möge nur noch werden, dass gerade diese Geschwüre nur in den seltensten Fällen den Ausgangspunkt für ein Carcinom geben. Dieselben gehen vielmehr, so bald das schädigende Moment beseitigt wird, gewöhnlich sehr schnell in Heilung über.

### c) Das Ektropium und die Entzündung der Cervixschleimhaut.

Wie aus der Betrachtung der normalen Verhältnisse ersichtlich war, grenzt an das mehrschichtige Plattenepithel der Aussenfläche des Gebärmutterhalses das Cylinderepithel der Cervicalschleimhaut mit seinen drüsigen Einsenkungen. Die Grenze zwischen beiden Epithelarten liegt bei virginalen Uteris bald höher, bald tiefer im Cervicalkanal. Jedenfalls ist die Aussenfläche des Uterus unter normalen Verhältnissen nie mit Cylinderepithel bekleidet. Dieses Verhalten ändert sich jedoch, sobald eine oder mehrere Geburten stattgefunden haben, Denn nach diesen wird der äussere Muttermund gewöhnlich eingerissen, so

dass derselbe, je nach der Tiefe des Risses, mehr oder weniger klafft. Hierdurch wird aber bewirkt, dass die dem Auge vordem verborgene Schleimhaut des Cervicalkanals nunmehr an die Aussenfläche tritt, während der übrige mit Plattenepithel bedeckte Teil weiter nach der Scheide zurückgedrängt wird. Auf diese Weise tritt das Cylinderepithel an die Stelle, wo vorher Plattenepithel war. Es entsteht das sogenannte Ektropium. Dem Auge bietet sich dieser, bei einer Mehrgebärenden also gewissermassen normale Zustand so dar, dass an Stelle der bläulichrot schimmernden, gewöhnlichen Schleimhaut eine hochrote Fläche tritt, welche durch die zahlreichen Drüsenausmündungen uneben ist und dadurch leicht den Eindruck hervorruft, als handle es sich um eine Geschwürsfläche. Dieser Eindruck wird dann noch verstärkt, wenn durch äussere Reize, durch eine leichte Congestion oder durch eine neu eingetretene Schwangerschaft die Blutfülle eine grössere, und damit die Farbe eine dunkler rote geworden ist. Das Bild wird natürlich noch charakteristischer, und das Aussehen vollkommen dem eines Geschwürs gleich, wenn eine solche ektropionierte Schleimhaut von einer Entzündung ergriffen wird. Durch die hiermit verbundene, erhöhte Blutzufuhr und Durchtränkung des Gewebes mit lymphoiden Zellen kann es mitunter zu einer ganz erheblichen Schwellung der Cervixschleimhaut kommen. Diese kann sogar so hochgradig werden, dass die Cervixschleimhaut der mit Plattenepithel bekleideten Aussenfläche wie ein Pilz aufsitzt, nachdem sie aus dem äusseren Muttermund hervorgequollen ist.

Die nunmehr zu beschreibenden mikroskopischen Veränderungen, wie man dieselben bei der Entzündung der Cervixschleimhaut trifft, gelten für die ektropionierte Schleimhaut ebenso, wie für die nicht ektropionierte.

Das Stroma ist durchsetzt von kleinzelliger Infiltration, die Gefässe, besonders die Capillaren, sind prall mit Blut gefüllt. An den Drüsen sieht man gewöhnlich im Anfangsstadium der Erkrankung keine Veränderung, es sei denn, dass sich an manchen Stellen zwischen den Epithelien Leukocyten befinden. Man kommt jedoch aus leicht verständlichen Gründen nur selten dazu, dieses Stadium mikroskopisch zu untersuchen. Dies geschieht gewöhnlich erst, wenn der Prozess weiter vorgeschritten ist und grössere Veränderungen hervorgerufen hat, bei der chronischen Entzündung.

Dann ist es in erster Linie der Drüsenapparat, welcher unsere Aufmerksamkeit erfordert. Durch die andauernde, übermässige Blutfülle, vielleicht auch durch den die Entzündung verursachenden Reiz kommt es leicht zu einer Hyperplasie der Drüsenepithelien. Diese findet entweder in einer Wucherung der Epithelien innerhalb der Drüsenschläuche oder in einer Vermehrung und Vergrösserung der gesamten Drüsen ihren Ausdruck.

Ist das letztere der Fall, so sieht man, wie die Drüsen jetzt den Hauptbestandteil des Gewebes ausmachen, während das Zwischengewebe mehr und mehr von denselben verdrängt wird. Die Drüsen vermehren sich also an Zahl (Hyperplasie), stehen ziemlich dicht aneinander, bewahren aber ohne

Veränderung an ihren Epithelien die Drüsenform. Ausserdem bleibt diese durch entzündliche Vorgänge veranlasste Wucherung immer auf die oberflächlichen Schichten der Schleimhaut beschränkt.

Handelt es sich um eine Vergrösserung (Hypertrophie) der Drüsen, so nehmen diese an Länge und Grösse bedeutend zu. In einzelnen Fällen können dieselben, während sie im normalen Zustande doch weiter nichts sind, als flache Einstülpungen des Cervicalepithels, durch die ganze Dicke der Portio dringen bis dicht unter das Plattenepithel; letzteres heben sie unter Umständen auch vollkommen ab. Durch eine gleichzeitige Proliferation des Zwischengewebes behält der Drüsenschlauch keine gleichmässige Lichtung, sondern wird durch vorspringende Leisten eingeengt. Diese stehen mitunter so dicht aneinander, dass von einem Kanal kaum noch gesprochen werden kann. Die Epithelien der sich gegenüberliegenden Seiten berühren sich und können sogar völlig mit einander verkleben. Da nun die Secretion der Epithelien infolge des ganzen Reizzustandes vermehrt ist, das Secret aber durch die Einengung der Drüsenlichtung keinen genügenden Abfluss hat, so kommt es häufig hierbei zu übermässigen Erweiterungen der Drüsen. Diese können sich im weiteren Verlauf auch gänzlich abschnüren und Cysten bilden.

Die klinische Erscheinung, welche bei diesem Zustand zur Probeexcision veranlasst, sind häufig auftretende, unregelmässige Blutungen mit eitrigem Ausfluss. Zeigt dann das mikroskopische Bild Verhältnisse, wie sie eben beschrieben sind, so wird ein Zweifel, dass es sich um eine gutartige Bildung handelt, nicht bestehen.

Anders ist es, wenn durch die Entzündung eine Hyperplasie der Drüsenepithelien allein bewirkt wird. Denn dann findet man, dass die Drüsenschläuche nicht mehr von einer einfachen Lage Cylinderepithelien ausgekleidet sind, sondern dass diese stellenweise in drei- und vierfacher Lage übereinander stehen. Hierbei kommt es vor, dass die Zellen durch den Druck ihre ursprüngliche Cylinderform verlieren und sich gegenseitig abplatten. Fällt nun ausserdem der Schnitt etwas schräg, so sehen die Schräg- und Querschnitte durch diese abgeplatteten Cylinderzellen wie Plattenepithelien aus, und es kann leicht der Eindruck hervorgerufen werden, als stelle das von Epithelien teilweise ausgefüllte Drüsenlumen ein Carcinom in einem sehr frühzeitigen Stadium dar. So sehr wir zugeben, dass derartige mikroskopische Bilder zu grosser Vorsicht in der Beurtheilung des krankhaften Prozesses auffordern, so wenig ist man berechtigt, hier ohne weiteres die Diagnose auf ein beginnendes Carcinom zu stellen. Denn aus der obigen Darstellung geht hervor, dass derartige Epithelwucherungen innerhalb der Drüse sehr wohl der Ausdruck entzündlicher Vorgänge sein können.

Trotzdem empfiehlt es sich, solche Kranke sorgfältig weiter zu beobachten und in bestimmten Intervallen neue Probeexcisionen vorzunehmen, vorausgesetzt natürlich, dass trotz fortgesetzter Behandlung die klinischen Erscheinungen, wie Blutungen, Ausfluss etc. nicht verschwinden.

Fig. 14.

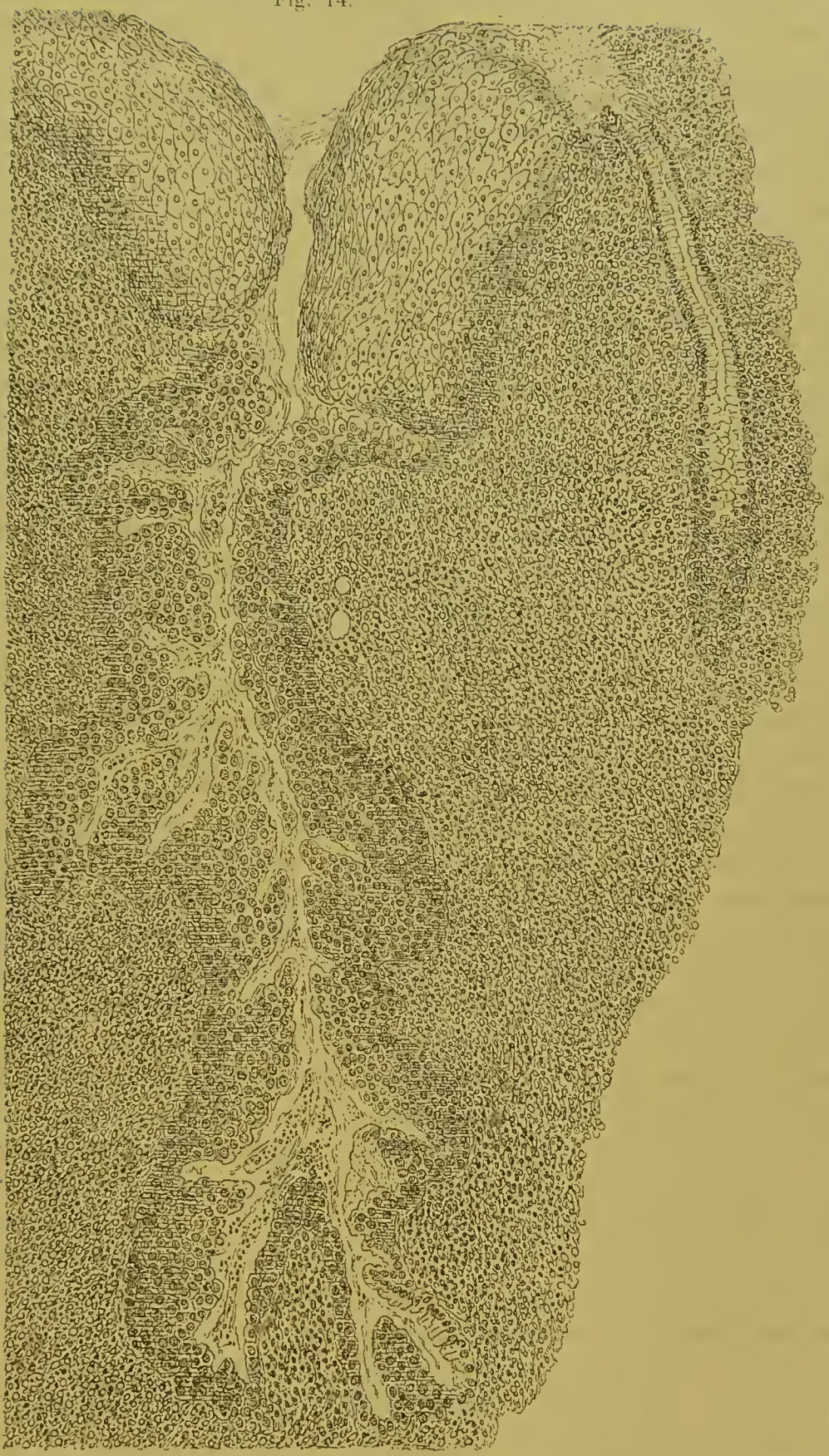

Probeexcision aus der Portio nach vielfachen Aetzungen. Gutartige Epithelwucherung in einer Drüse. Epidermisierung der Oberfläche. An der rechten Seite oben sieht man eine Drüse sich in die Tiefe senken, welche schräg abgeschnitten ist. Rechts unten sieht man noch erhaltene Cylinderzellen von der andern, sonst mit plattenepithelähnlichen Zellen angefüllten Drüse.

Wie wenig man berechtigt ist, aus derartigen Bildern auf ein beginnendes Carcinom zu schliessen, lehrte mich wieder folgender, von mir beobachteter Fall, von dem ich in Figur 14 eine Abbildung gebe.

Die Kranke kam wegen angeblich unstillbarer Blutungen, an denen sie seit ca. 6 Wochen litt, in meine Klinik. Sie war während der ganzen Zeit ärztlich behandelt und beobachtet worden. Der betreffende Arzt hatte die „Erosion", welche er fand, zunächst mit rohem Holzessig geätzt. Da die Blutung hiernach nicht aufhörte, so machte er eine Auskratzung und gleichzeitig, da ihm die Portio auf Carcinom verdächtig erschien, eine Probeexcision. Die von ihm vorgenommene Untersuchung des excidierten Stückchens führte zu keiner Diagnose, da das betreffende Stück zu klein war und bei der Vorbereitung zum Schneiden vernichtet wurde. Trotz der Auskratzung bestanden die Blutungen fort, und nun wurde die Portio ausschliesslich mit Chlorzinkätzungen behandelt. Zunächst in schwachen, dann in immer stärkeren Lösungen bis zu 50 pCt., und zwar täglich angewendet. Die Folge war, dass die Blutungen nun erst recht stark wurden und in der That ziemlich erheblich waren, als die Frau in meine Behandlung kam. Im Speculum sah die Portio stark granuliert, geschwürig aus, blutete bei leichtester Berührung, so dass man nach dem äusseren Anblick zweifellos an Carcinom denken musste. Nach Erhebung obiger Anamnese jedoch lag es näher, das Aussehen der Portio auf die vorher stattgefundenen Aetzungen zu schieben. Trotzdem hielt ich es in dubio für angezeigt, eine Probeexcision von der auffälligsten Stelle zu machen. Die mikroskopische Untersuchung ergab nun umstehendes Bild (Fig. 14).

Zweifellos hätte man hier bei gutem Willen ein „beginnendes" Carcinom diagnosticieren können. Da mir aber der Reiz, welchen die lange fortgesetzten Aetzungen und die wiederholten chirurgischen Eingriffe ausgeübt hatten, zur Erklärung dieser starken Epithelwucherung auszureichen schienen, so beschränkte ich mich auf einfache Gazetamponade und absolute Ruhe. Nach einigen Tagen hörte die Blutung auf, und die Patientin erholte sich verhältnissmässig schnell von dem nicht unbeträchtlichen Blutverluste. Die Menstruation trat dann bei Gebrauch von Extr. Hydrastis regelmässig wieder auf. Als ich die Kranke nach einem halben Jahr wiedersah, befand sie sich vollkommen wohl, die Periode war ganz regelmässig, und die Portio zeigte ein absolut normales Aussehen. Möge dieser eine Fall als Typus für eine grosse Kategorie gelten! Jedenfalls liefert derselbe den Beweis, dass man mit der Carcinomdiagnose nicht zu voreilig sein darf. Man muss eben wissen, dass bei jeder Entzündung Hyperplasieen der Epithelien vorkommen können, und danach den Krankheitsprozess beurteilen.

### d) Die „Erosionen" (Erosio epithelialis superficialis).

Nachdem vorher das wahre Geschwür an der Portio besprochen worden ist, wollen wir uns im Folgenden mit demjenigen Zustande beschäftigen, welcher sehr häufig hier gefunden wird und Veranlassung gegeben hat, alle „hochrot"

aussehenden Veränderungen an der Portio als „Erosionen“ zu bezeichnen.

Der Zustand ist kurz dadurch charakterisiert, dass die vaginale Fläche des Gebärmutterhalses, welche im Normalen mit Plattenepithel bedeckt ist, in mehr oder weniger grosser Ausdehnung Cylinderepithel trägt. Hierdurch ist also eine grosse Aehnlichkeit mit dem Ektropium gegeben. Oft ist auch im mikroskopischen Bilde eine Unterscheidung beider Zustände nicht möglich. Dieselbe kann makroskopisch eigentlich nur dann gemacht werden, wenn die „Erosion“ an einem Uterus, welcher noch nicht geboren hat, oder an einem virginalen Uterus auftritt. Man sieht dann, dass die bläulichrot schimmernde, normale Epithelbekleidung durch eine hochrote Fläche ersetzt ist, welche meist den äusseren Muttermund umgiebt. Mitunter, jedoch verhältnismässig selten, kommen solche Stellen auch weiter entfernt vom äusseren Muttermunde vor. Dieselben heben sich gegen die übrige Schleimhaut scharf ab, bisweilen liegen sie auch in einem tieferen Niveau. Die Veränderung an der Portio wird je nach der Ausdehnung der Erkrankung eine verschiedene sein. In hochgradigen Fällen kann das Aussehen makroskopisch ein so zerrissenes, unebenes, granuliertes werden, dass man leicht an Carcinom denken kann. Kommt noch hinzu, dass eine derartige Fläche bei Berührung leicht blutet, so liegt zweifellos oft hier eine Veranlassung vor, eine Probeexcision zu machen. Im mikroskopischen Präparate sieht man nun, dass an Stelle des Plattenepithels, wie schon gesagt, Cylinderepithel getreten ist. Es handelt sich also nicht um eine völlige Entblössung der Oberfläche vom Epithel. Eine Erosion im pathologisch anatomischen Sinne des Wortes liegt demnach nicht vor.

Das Stroma zeigt in den meisten Fällen wenig oder unerhebliche Veränderungen. Stellenweise kleinzellige Infiltration von geringer Intensität. Die Oberfläche ist mit einem einschichtigen Cylinderepithel bedeckt[1]). Dasselbe überzieht das Stroma teils ziemlich eben, teils bildet es geringe Einsenkungen in das unterliegende Gewebe. Fast regelmässig findet man im Stroma drüsenähnliche Gebilde, d. h. Quer- und Längsschnitte von Schläuchen, welche mit einschichtigem Cylinderepithel ausgekleidet sind. Dasselbe ist im allgemeinen niedriger als in den Cervicaldrüsen und besitzt, ebenso wenig wie das Oberflächenepithel, Flimmerhaare. Man hat dieses Stadium der Erkrankung, so lange also nur wenig drüsige Gebilde im Stroma vorhanden sind, als „Erosio simplex“ bezeichnet. Senkt sich dagegen das Cylinderepithel tiefer in das Stroma, um dann wieder bis zur ursprünglichen Höhe anzusteigen, so entstehen papillenähnliche Gebilde, weshalb man in der gynaekologisch-anatomischen Litteratur von einer „Erosio papillaris“ gesprochen hat. Ist die Oberfläche glatter, sind dagegen in der Tiefe mehr Epithelabschnürungen, so nannte man dies ein „Erosio follicularis“. Diese Ausdrücke sind, da „papillär“ und „folliculär“ schon für andere Zustände vergeben sind, nur dazu angethan, den

[1]) Flimmerhaare habe ich an diesen Präparaten nie gesehen.

Anfänger zu verwirren. Insbesondere ist dies bei der Bezeichnung „papillär“ der Fall. Es kostet immer sehr viel Mühe demjenigen, der anfängt, sich mit diesem Zweig der pathologischen Anatomie zu beschäftigen, der aber sonst bereits anatomische Studien getrieben hat, begreiflich zu machen, dass hier von wirklichen Papillen gar keine Rede ist. Hierzu kommt noch, dass von den oben bezeichneten drei Unterabtheilungen der „Erosion“ nie der eine Charakter ausschliesslich vorhanden ist, sondern die einzelnen Arten, wenn man von solchen überhaupt sprechen will, in einander übergehen. Man wird daher der allgemeinen Verständigung halber, meiner Ansicht nach, besser thun, sich für alle diese Verhältnisse mit der von mir vorgeschlagenen Bezeichnung zu begnügen. Die „Erosio epithelialis superficialis“ bezeichnet demnach einen Zustand, bei welchem an der sonst mit Plattenepithel bekleideten Oberfläche des Gebärmutterhalses sich Cylinderepithel findet. Dieses dringt bald mehr, bald weniger tief in das Stroma ein, in welchem mitunter wenige, mitunter sehr zahlreiche drüsenähnliche Gebilde vorhanden sind. (Fig. 15.)

Das Stroma ist im ersten Stadium der Erkrankung kleinzellig infiltriert. Besteht dieselbe längere Zeit, so können die Veränderungen des Stromas, ohne Spuren zu hinterlassen, zurückgehen, und es bleiben dann nur noch die epithelialen Veränderungen bestehen.

Das Charakteristische also dieser sog. „Erosionen“ ist, dass in einem Stroma, welches im normalen Zustande drüsenfrei ist (vgl. Normale Anatomie), durch einen unbekannten Reiz Drüsen entstehen, bei gleichzeitigem Ersatz des bedeckenden Plattenepithels durch Cylinderepithel. Die Veränderung wird von Orth (Lehrbuch der spec. Pathologie S. 438) sehr klar bezeichnet, indem er sagt: „Das Wichtigste und Interessanteste ist die Anwesenheit von Drüsen ähnlicher Art, wie sie in der normalen Cervixschleimhaut vorkommen, so dass man kurz sagen könnte, an Stelle der vaginalen Schleimhaut der Portio sei cervicale getreten, nur dass diese produktiv entzündliche Veränderungen darbietet.“

Bei weiterem Bestehen dieser „Erosionen“ — dieselben sind gewöhnlich chronische Erkrankungen — können denn auch im Stroma und an den Epithelien alle die Veränderungen auftreten, welche wir im vorigen Kapitel bei der Entzündung der Cervicalschleimhaut kennen gelernt haben. Man kann daher jene Verhältnisse einfach auf diese Veränderungen übertragen.

Mit einigen Worten möchte ich auf die Entstehung dieser „Erosionen“ eingehen. Vorweg sei bemerkt, dass alle hierfür gegebenen Erklärungen nur Hypothesen sind.

Das Nächstliegendste ist ja anzunehmen, dass ein Reiz das Cervicalepithel zur Wucherung veranlasst, dieses das Plattenepithel verdrängt und gleichzeitig zur Vermehrung, resp. Neubildung von Drüsen führt. In den allermeisten Fällen ist auch in der That ein Cervixcatarrh mit der Erosion verbunden. Mann kann sich nun sehr gut vorstellen, dass durch das hierbei beständig aus-

fliessende, pathologische Secret das Plattenepithel macerirt und schliesslich abgestossen wird, um von dem in Wucherung begriffenen Cervicalepithel ersetzt zu werden. Dieses also nur local verschobene Epithel bildet hier, ebenso wie im Cervicalkanal, drüsige Einsenkungen. Das Vorhandensein von Drüsen oder drüsenähnlichen Gebilden hat daher bei diesem Prozess nichts besonders Befremdendes, sondern ist gewissermassen physiologisch. Hierbei möge die Bemerkung erlaubt sein, dass sich fast in allen Organen, deren

Fig. 15.




Eine sogenannte „Erosion" am Gebärmutterhalse.
(Der Schnitt stellt den Uebergang von der Platten- zur Cylinderepithelbekleidung dar.)
a. Plattenepithel, welches bei „b" durch den Druck der Kugelzange unterbrochen ist. c. Cylinderepithel als Oberflächenbekleidung, wo sonst Plattenepithel ist. d Drüsige Einsenkungen, welche sich weit unter das Plattenepithel hinziehen. e. Kleinzellig infiltriertes Stroma.

Oberfläche mit flimmerndem oder einfachem Cylinderepithel bekleidet ist, drüsige Gebilde finden. Für eine Reihe von Fällen trifft diese Deutung aber nicht zu. Denn man kann beobachten, dass Catarrhe mit fressendem,

eitrigen Secret ohne die geringste Affection an der Aussenfläche des Collum, und vice versa bestehen.

Hier giebt dann die sehr interessante Beobachtung Fischel's über das von ihm so benannte „angeborene histologische Ektropium" für den Ersatz der einen Epithelart durch die andere eine ausreichende Erklärung. Er hat nämlich festgestellt, dass bei Neugeborenen nicht ganz selten auch die Aussenfläche der Portio cervicale Structur hat. Entweder bleibt in der Folge dieser infantile Habitus, wenn man so sagen darf, bestehen, oder im Laufe der Entwickelung schiebt sich Plattenepithel über die Oberfläche, ohne dass alle cylindrisch-epithelialen Elemente in der Tiefe verschwinden. Man kann sich vorstellen, dass dann ein Reiz genügt, um diese letzteren zur Wucherung anzuregen und die „Erosion" hervorzurufen. Gleichzeitig giebt aber der Fischel'sche Befund auch eine Erklärung für die Fälle ab, in welchen die „Erosion" nicht in unmittelbarem Anschluss an die Cervicalschleimhaut besteht, sondern sich isolierte, rings von Plattenepithel umgebene, mit Cylinderepithel bekleidete Inseln finden.

Nach einer andern Erklärung (Ruge und Veit) sollen sowohl das cylindrische Oberflächenepithel als auch dessen Einsenkungen in das Stroma vom Stratum germinativum des Rete Malpighii ausgehen. Die oberen Schichten des Plattenepithels würden dann bei der Erkrankung abgestossen werden, während die Bildungsschicht als selbständige Cylinderepithelbekleidung bestehen bleibt. In manchen Fällen mag auch diese Erklärung zutreffend sein, jedoch ist dieselbe zweifellos gesuchter als die andere. Denn warum sollte diese Schicht des Stratum Malpighii, die sonst doch nur Plattenepithel produziert, hier plötzlich zur Bildung von Cylinderepithel Verwendung finden? — Ich bin etwas ausführlicher auf diese „Erosionen" eingegangen, weil dieselben, seitdem man gelernt hat, Stücke aus der Portio zwecks mikroskopischer Untersuchung auszuschneiden, eine bedeutende Rolle gespielt haben und noch spielen. Insbesondere sollen aus denselben maligne Neubildungen hervorgehen können.

Es giebt, wie Orth sagt (a. a. O.) auch „krebsige" Erosionen. Diese wohl zuerst von Ruge und Veit aufgestellte Behauptung ist meines Erachtens nicht hinreichend erwiesen, wohl aber angethan, besonders Anfänger dazu zu verleiten, die Diagnose auf frühzeitigen „Drüsenkrebs" zu stellen, wo es sich in Wirklichkeit nur um gutartige Epithelhyperplasieen handelt. Ich verweise auf die Ausführungen über derartige Hyperplasieen bei der Entzündung der Cervixschleimhaut. Hiermit soll keineswegs bestritten sein, dass nicht auch einmal bei einer „Erosion" gleichzeitig ein Carcinom vorkommen kann. Meine dauernden Untersuchungen haben mich aber gelehrt, dass gerade in den makroskopisch suspect erscheinenden Fällen, in welchen sich diese sog. Erosionsdrüsen fanden, gewöhnlich kein Carcinom vorhanden ist. Handelt es sich um letzteres, so ist im Gegenteil meist die Oberfläche wirklich ulcerirt und eine enorme kleinzellige Infiltration des Stromas vorhanden ohne drüsige Bil-

dungen, dagegen typisches, vom Plattenepithel ausgehendes Carcinom. Ich glaube daher, dass man die pathologische Bedeutung dieser „Erosionen", namentlich in Bezug auf ihre Disposition zum Carcinom, sehr überschätzt hat. Dass dieselben trotz der verhältnismässig geringen mikroskopischen Veränderungen ein recht unangenehmes, lästiges Leiden darstellen können, weiss jeder, der hierüber klinische Erfahrungen besitzt.

## B. Neubildungen.

Entgegen den bisher besprochenen Veränderungen, bei welchen es sich um mehr oder minder grosse Substanzverluste handelte, haben wir uns im Folgenden mit denjenigen Zuständen zu beschäftigen, welche zu partiellen oder totalen Wucherungen der einzelnen Teile des Gebärmutterhalses führen.

Diese Neubildungen sind entweder klinisch gutartig (Hypertrophieen, Hyperplasieen) oder bösartig (Carcinome, destruierende Adenome, Sarcome).

Die vorgeschrittenen Fälle der ersteren Art sind gewöhnlich so genau charakterisiert, dass man nach den klinischen Erfahrungen ohne vorherige mikroskopische Untersuchung in den allermeisten Fällen die richtige Diagnose stellen wird. Handelt es sich doch hier gewöhnlich um circumscripte Geschwülste, welche in toto entfernt werden müssen. Anders ist es bei den frühzeitig zur Beobachtung kommenden Fällen. Bei diesen wird man zwar auch meist ohne vorherige Probeexcision operiren (ausgenommen bei Verdacht auf Carcinom, wobei ich immer zur diagnostischen Probeexcision rate), darf es aber nie unterlassen, die exstirpierte Geschwulst nachträglich mikroskopisch zu untersuchen. Denn in ganz harmlos erscheinenden Polypen können auch destructive Prozesse vorkommen, welche nach ihrer Feststellung zu einem grösseren operativen Eingriff zwingen, als die einfache Entfernung des Polypen war. Da auch andrerseits bei den gutartigen Neubildungen mitunter mikroskopische Bilder sich finden, welche der Anfänger leicht als Carcinom ansehen kann, so halte ich es für notwendig, zuerst diese Veränderungen zu besprechen, bevor wir zu den bösartigen Geschwülsten selbst übergehen.

### 1. Hypertrophie der Aussenfläche der Portio.

Die gutartigen Hypertrophieen des Gebärmutterhalses betreffen entweder das Epithel oder die Muskulatur oder auch beides gleichzeitig. Dieselben können zu diffusen Wucherungen der betreffenden Teile führen, und werden dann „Hypertrophieen" der Muttermundslippen (Elongatio colli) genannt. Heben sich dagegen nur einzelne Teile vom Mutterboden zu excessivem Wachstum ab, so kommt es zur Bildung von Polypen der äusseren Muttermundslippen.

### a) Hypertrophie des Epithels.

Diese beobachtet man am häufigsten

#### *α*) bei Prolaps.

An dem aus der Scheide vorgefallenen Teile des Uterus wird durch die Einwirkung der Reibung zwischen den Schenkeln und der Aussenluft auf die bis dahin von letzterer abgeschlossenen Teile eine eigentümliche Veränderung bewirkt. Dies betrifft ausschliesslich die epitheliale Bedeckung und macht sich für das blosse Auge dadurch bemerkbar, dass der ursprünglich feuchte, sammetartige Glanz und die rötliche Farbe verschwunden sind und einem trockenen Gewebe und einer grauweissen Farbe Platz gemacht haben. Diese Veränderung kommt durch eine ganz enorme Hypertrophie des Epithels zustande. An Stelle der 4—5 Lagen Plattenepithel treten 20—30, deren oberste ganz den Charakter der Hornschicht der äusseren Haut tragen und in beständiger Abstossung und Regeneration sich befinden. Die ursprünglich kaum bemerkbaren Papillen vergrössern sich erheblich, und stellen teils breite Erhebungen, teils schmale, das ganze Plattenepithellager durchdringende Zapfen des Stromas dar. Die Schleimhaut ist mit einem Worte epidermisiert. Dieselbe gleicht ganz der äusseren Haut mit Ausnahme natürlich der letzterer eigentümlichen Bestandteile. (Vgl. Fig. 13.)

In den meisten Fällen bleibt die Grenze dieser Pachydermie gegen das unterliegende Gewebe streng gewahrt. Es können aber auch, wenn der Prolaps Jahre lang ohne Behandlung weiter besteht, die zwischen den Papillen liegenden Epithelzapfen etwas tiefer wuchern und die oberflächlichsten Schichten des Stromas wie mit einem Netzwerke durchsetzen. Es würde sich dann um eine von Friedländer sog. „atypische Epithelwucherung“ handeln. Derartige wirkliche Epithelwucherungen sind aber an diesem Teile äusserst selten. Dagegen werden bei der Hypertrophie des Epithels leicht Trugbilder durch die Schnittrichtung hervorgerufen, welche sehr wohl den Eindruck erwecken können, als handle es sich um eine wirkliche „atypische“ Epithelwucherung. Denn wenn der Schnitt nicht senkrecht zur Oberfläche fällt, sondern schräg oder tangential, so werden diejenigen Präparate, in welchen die Basis der Papillen quer oder schräg durchschnitten ist, ein höchst eigentümliches Bild von abgeschnittenen Epithelhaufen und quer durchschnittenen Papillen zeigen. Der Geübte wird meist aus der Anordnung der Zellen, deren normaler Lagerung zu einander, dem Verhalten des übrigen Gewebes u. s. w. erkennen, ob es sich um eine Neubildung oder einen Schiefschnitt handelt, dem weniger Geübten kann dagegen die Deutung dieser Bilder grosse Schwierigkeiten bereiten. Die Thatsachen lehren aber, dass es zu einer grossen Seltenheit gehört, dass diese Epithelhypertrophieen bei Prolaps zu Carcinom führen. Im Gegenteil. Es scheint beinahe, als wenn dieser feste Epithelpanzer gerade dem prolabierten Uterus, welcher doch Beschädigungen besonders

leicht ausgesetzt ist, einen vorzüglichen Schutz gewährt. Wenigstens hatte ich noch nie Gelegenheit, aus diesen gutartigen Epithelhypertrophieen bei Prolaps Carcinom entstehen zu sehen. Damit ist natürlich nicht ausgeschlossen, dass ein carcinomatöser Uterus einmal prolabieren oder ein prolabierter Uterus ausnahmsweise carcinomatös werden kann.

Von den partiellen Schleimhauthypertrophieen an der Aussenfläche der Portio seien noch erwähnt die

### β) Condylomata acuminata.

Die spitzen Condylome kommen bekanntlich bei Gonorrhoe am häufigsten an den äusseren Genitalien vor und bleiben meistens auf dieselben beschränkt. Indessen kann man auch beobachten, dass mitunter die Condylome weiter in die Scheide hinaufkriechen und dieser eine höckrige, bei Berührung leicht blutende Oberfläche verleihen. In seltenen Fällen gehen dieselben sogar bis auf die Portio und bilden hier die bekannten warzenartigen Excrescenzen, besonders während der Schwangerschaft. Diese hätten nun für unsere Untersuchungen kein weiteres Interesse, wenn man nur immer das typische Aussehen beobachten und die Vorgeschichte wissen könnte. Schon an den äusseren Genitalien sieht man nicht selten, dass mehrere spitze Condylome zu einem bis haselnussgrossen Tumor zusammenschmelzen und an der Oberfläche ulcerierende, mit und ohne Berührung blutende oder ein eitriges Secret liefernde, geschwürige Knollen bilden. Dadurch wird die Diagnose wesentlich erschwert. Das Gleiche kommt an der Portio vor. Hier kann man aber noch insofern grössere Schwierigkeiten in der Erkenntnis der Erkrankung haben, als der Prozess an den äusseren Genitalien und in der Scheide schon abgelaufen sein kann, während derselbe an der Portio allein weiter fortbesteht. Man sieht dann unter Umständen nichts als einen an der Oberfläche ulcerierten Tumor, welcher das Niveau der Portio überragt, sich hart anfühlt und bei Berührung leicht blutet. Eine etwa gleichzeitig bestehende Urethritis gonorrhoica würde selbstverständlich nichts Beweisendes für die Natur des Tumors an der Portio sein. Man ist also dann zur Sicherung der Diagnose ausschliesslich auf die mikroskopische Untersuchung angewiesen. Bei der Excision des Tumors versäume man nicht, das Muttergewebe keilförmig mit auszuschneiden und ebenso an den Seiten von der normal erscheinenden Schleimhaut mitzunehmen. Die entstandene Wunde kann durch eine Naht leicht wieder geschlossen werden. Die Probeexcision ist zwar so etwas ausgedehnter, der Eingriff ist aber durchaus unschädlich, und der Vorteil für eine sichere mikroskopische Diagnose ein grosser.

Denn auf einem senkrecht zur Oberfläche durch den ganzen Tumor gelegten Schnitt erkennt man ohne weiteres, dass es sich um ein harmloses Epitheliom handelt, das gar keine Neigung hat, in die Tiefe einzudringen. Der ganze Tumor wird bedingt durch eine enorm vermehrte Schichtung des Plattenepithels, welches den zahlreich verzweigten Papillen wie ein Pilz aufsitzt.

Diese Verzweigungen bringen es freilich mit sich, dass man einen idealen senkrechten Schnitt gar nicht erhalten kann. Man sieht daher die Papillen und das Plattenepithel in jeder nur denkbaren Richtung durchschnitten (vgl. Fig. 8). Dass auf diese Weise für den Ungeübten leicht Trugbilder entstehen, dass er die Flachschnitte durch das von anderem Gewebe umschlossene Epithel leicht mit Carcinomalveolen verwechseln kann, darauf habe ich schon bei den „Trugbildern" aufmerksam gemacht. Ich wiederhole hier noch einmal, dass die normale Anordnung und das normale Aussehen der Zellen des Plattenepithels ein wichtiger Faktor in der Beurteilung des Präparates ist. Dies ist namentlich zu beachten, wenn man zur Untersuchung nur ein kleines Stückchen abgeschnitten hat. Sieht man aber auf einem Durchschnitt durch den ganzen Tumor mit umgebendem normalen Gewebe diesen sich, wie einen Pilz, erheben, ohne in die tiefer gelegenen Partieen einzudringen, so kann gar kein Zweifel darüber aufkommen, dass es sich um eine gutartige, epitheliale Neubildung handelt, ganz gleich wie gross dieselbe ist. Ist das Condylom ulceriert, so stellt sich die Geschwürsfläche ebenso dar, wie wir dies bei der Betrachtung der wahren Geschwüre des äusseren Muttermundes kennen gelernt haben.

### b) Hypertrophie des Stromas.

Diese ist in dem einen Falle eine diffuse, d. h. die eine oder andere der Muttermundslippen oder auch beide gleichzeitig werden hypertrophisch, wodurch es zu einer bedeutenden Verlängerung und Verdickung derselben kommt (Cervixhypertrophie, Elongatio colli). Im andern Falle handelt es sich nur um eine circumscripte Hypertrophie einzelner Abschnitte, um sogenannte Polypen.

#### *a)* Elongatio colli.

Bei der Hypertrophie des Collum uteri werden alle, diesen Teil zusammensetzenden Elemente in Mitleidenschaft gezogen. Ein mikroskopischer Schnitt enthält also qualitativ dieselben Bestandteile, welche wir bei der Betrachtung der normalen Verhältnisse dieses Teiles kennen gelernt haben. Am meisten fällt gewöhnlich die enorme Zunahme des fasrigen Bindegewebes auf, das mitunter das ganze Gesichtsfeld einnimmt. Gleichen Schritt hiermit hält auch die Vergrösserung der Gefässe, welche unter Umständen geradezu überraschend sein kann. Am wenigsten findet man die zelligen Elemente des Bindegewebes vertreten. Dieselben gehen wahrscheinlich durch den Druck des neugebildeten, fasrigen Bindegewebes zu Grunde. Welches die Bedingungen für das Zustandekommen eines solchen aussergewöhnlichen Wachstums sind, lässt sich nicht feststellen. Dasselbe kann bekanntermassen so bedeutend werden, dass das Collum weit aus der Vulva heraustritt, ebenso wie ein völlig prolabierter Uterus. Die Elongatio würde nun an sich kein weiteres diagnostisches Interesse haben, wenn nicht gerade durch das Heraus-

treten der Cervix aus der Vulva ebensolche Geschwüre entstehen könnten, wie beim Prolaps. Durch die gleichzeitige Bindegewebshypertrophie fühlt sich der vorliegende Theil oft steinhart an. Dies im Verein mit einem leicht blutenden, übelriechenden Eiter producierenden Geschwür kann mitunter die Diagnose, ob Krebs oder nicht, klinisch im Beginn ganz unmöglich machen. Man ist daher, bevor man sich zu einem Eingriff entschliesst, darauf angewiesen, ein Stück zur Probe herauszuschneiden.

Die Geschwüre, ebenso wie die Epithelbekleidung der nicht ulcerierten Partieen, gleichen denen bei Prolaps. Jedoch sind bei diesen Hypertrophieen auch carcinomatöse Ulcera beschrieben worden. Ich selbst hatte bisher keine Gelegenheit, ein solches hierbei zu beobachten.

### β) Die Cervixpolypen.

Um kein Missverständnis darüber aufkommen zu lassen, was unter Cervixpolypen zu verstehen ist, möchte ich zunächst eine genaue Definition derselben geben. In wörtlicher Uebersetzung sind „Cervixpolypen“ Polypen des Gebärmutterhalses. Dass man mit „Polypen“ partielle, gestielte Wucherungen, also nur die Form einer Geschwulst bezeichnet, bedarf wohl keiner besonderen Erwähnung. Der Polyp kann entweder an einem dünnen, verschieden langen Stiele vom Grundgewebe herabhängen oder demselben breitbasig aufsitzen. In beiden Fällen muss sich aber der Stiel vom Muttergewebe, von welchem die Neubildung ihren Ausgang nimmt, gut absetzen. Darum hat man bei dem Gebärmutterhalse zwischen der totalen Wucherung (Elongatio colli, Cervixhypertrophie) und der partiellen Wucherung (Cervixpolypen) einen scharfen Unterschied zu machen.

Man kann anatomisch drei Arten von Polypen unterscheiden, welche am Gebärmutterhalse vorkommen:

1. Die Polypen, welche von der mit Plattenepithel bekleideten Aussenfläche des Gebärmutterhalses ausgehen.

2. Diejenigen, welche sich am Uebergange vom Platten- in das Cylinderepithel bilden.

3. Diejenigen, welche im Cervicalkanal ihren Ursprung haben, also von einer ausschliesslich mit Cylinderepithel bekleideten Fläche.

Je nach dem Ursprung hat demnach ein solcher Cervixpolyp eine Bekleidung von Plattenepithel, von Cylinderepithel oder von beiden Arten zusammen.

Entsprechend der Epithelbekleidung reproduciert der Polyp in seinem Stroma dasjenige Gewebe, von welchem derselbe seinen Ausgang genommen hat, und stellt nur eine über das Maass hinausgehende, circumscripte Wucherung eines vorhandenen Gewebsteiles dar. Ebenso wie die normal im Muttergewebe vorhandenen Bestandteile hier wieder auftreten, finden sich in dem Polypen oft solche Bildungen, welche auch sonst im Muttergewebe häufig angetroffen werden, ohne dort gerade schwere, pathologische Veränderungen darzustellen.

Dies sind, wie wir gesehen haben, am Gebärmutterhalse besonders drüsenartige Neubildungen. Geht daher ein Polyp von der Aussenfläche der Portio aus, so wird derselbe bei vorher unverändertem Muttergewebe eine Bekleidung von Plattenepithel zeigen, unter welchem ein Stroma liegt, bestehend aus zahlreichen Bindegewebszellen, fasrigem Bindegewebe und Gefässen. Letztere sind besonders am Stiel sehr mächtig entwickelt, so dass hier alles übrige Gewebe ganz in den Hintergrund tritt. Die Vermehrung der Gefässe macht sich aber auch an der Oberfläche des Polypen geltend, wo oft weite, mit Blut strotzend gefüllte Capillaren gefunden werden. Hieraus erklärt sich das

Fig. 16.

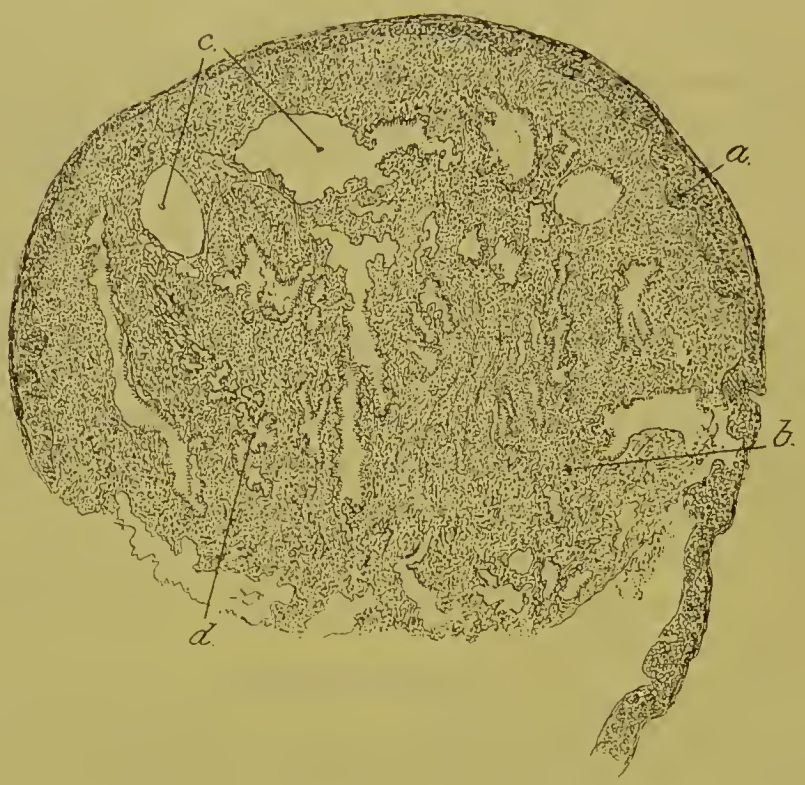


Polyp des Collum (von der vaginalen Fläche ausgehend).
a. Plattenepithel. b. Kleinzellig infiltriertes Stroma. c. Cystische Räume, ektatische Drüsen. d. Hohlräume, mit Cylinderepithel bekleidet.

leichte Bluten der Polypen bei Berührung, sowie die mitunter bedrohliche Blutung, resp. Nachblutung nach Abtragung eines solchen Polypen, wenn die Stielversorgung nicht ganz exact ausgeführt wird.

Finden sich im Stroma aber ausserdem noch mit Cylinderepithel ausgekleidete Hohlräume, so wird dieser Befund nach den vorherigen Auseinandersetzungen als nichts Ungewöhnliches zu betrachten sein.

Ebenso werden die Polypen, welche von der Cervixschleimhaut ausgehen, als einen Hauptbestandteil Drüsen, wie jene selbst, enthalten. Und da es sich ja bei den Polypen um hypertrophische Prozesse handelt, so ist es eigent-

lich selbstverständlich, dass diese Drüsen teils vergrössert und in ihrer Form verändert sind, teils an Zahl eine bedeutende Vermehrung zeigen können. In excessiven Fällen kann der Polyp fast nur aus Drüsen bestehen mit nur sehr wenigem Zwischengewebe (Adenoma polyposum), so dass derselbe auf dem Durchschnitt siebförmig durchlöchert erscheint. In seltenen Fällen beobachtet man an diesen letzteren Bildungen myxomatöse Degeneration des Zwischengewebes, welche zur Bildung einer als „Myxadenoma polyposum“ bezeichneten, besonderen Geschwulstart führt.

Nach der eben dargestellten Entstehungsweise ist es auch klar, dass man zunächst darauf kein besonderes Gewicht zu legen braucht, wenn die eine Hälfte der Oberfläche des Polypen mit Cylinder-, die andere mit Plattenepithel bekleidet ist. Denn auch im Normalen stossen diese beiden Epithelarten hier zu-

Fig. 16a.

Cervixpolyp (von der Schleimhaut des Cervicalkanales ausgehend).
a. Cylinderepithel der Oberfläche. b. Drüsen, mit Cylinderepithel ausgekleidet. c. Drüsige Einsenkung des oberflächlichen Cylinderepithels (Epithelien abgestossen).

sammen. Es wäre also grundfalsch, wollte man diesem Vorkommen in dem Polypen einen anderen Wert beimessen, als dasselbe am Muttergewebe hat. Die Hypertrophie des Stromas des Polypen kann sich natürlich auch dem Epithel mitteilen. Dann werden ähnliche Veränderungen entstehen, wie wir sie bei der Reizung des Epithels bei Prolaps und bei der Elongatio colli kennen gelernt haben. Es kann sich leicht an der mit Plattenepithel bekleideten Fläche des Polypen eine Pachydermie desselben entwickeln, besonders wenn derselbe so lang ist, dass er aus der Scheide herausragt. Die Plattenepithelzapfen können sich etwas tiefer einsenken, als dies gewöhnlich der Fall ist, ohne dass man berechtigt wäre, hieraus auf eine „beginnende krebsige Entartung des Cylinderepithels“ zu schliessen, wie dies häufig geschehen ist, und noch immer geschieht.

Damit kommen wir zu der besonderen Bedeutung dieser Polypen in mikroskopisch diagnostischer Beziehung. Jeder Kliniker hat die Erfahrung gemacht, das solche Polypen, besonders diejenigen, welche im mikroskopischen

Bau sehr zahlreiche Drüsen enthalten, nach der einfachen Abtragung mitunter recidivieren. Ein Recidiv einer Neubildung ist aber immer ein Symptom von nicht zu unterschätzender Bedeutung. Bei der Wichtigkeit des Gegenstandes möchte ich die diesbezüglichen Bemerkungen zweier Autoren, welche eine

Fig. 17.

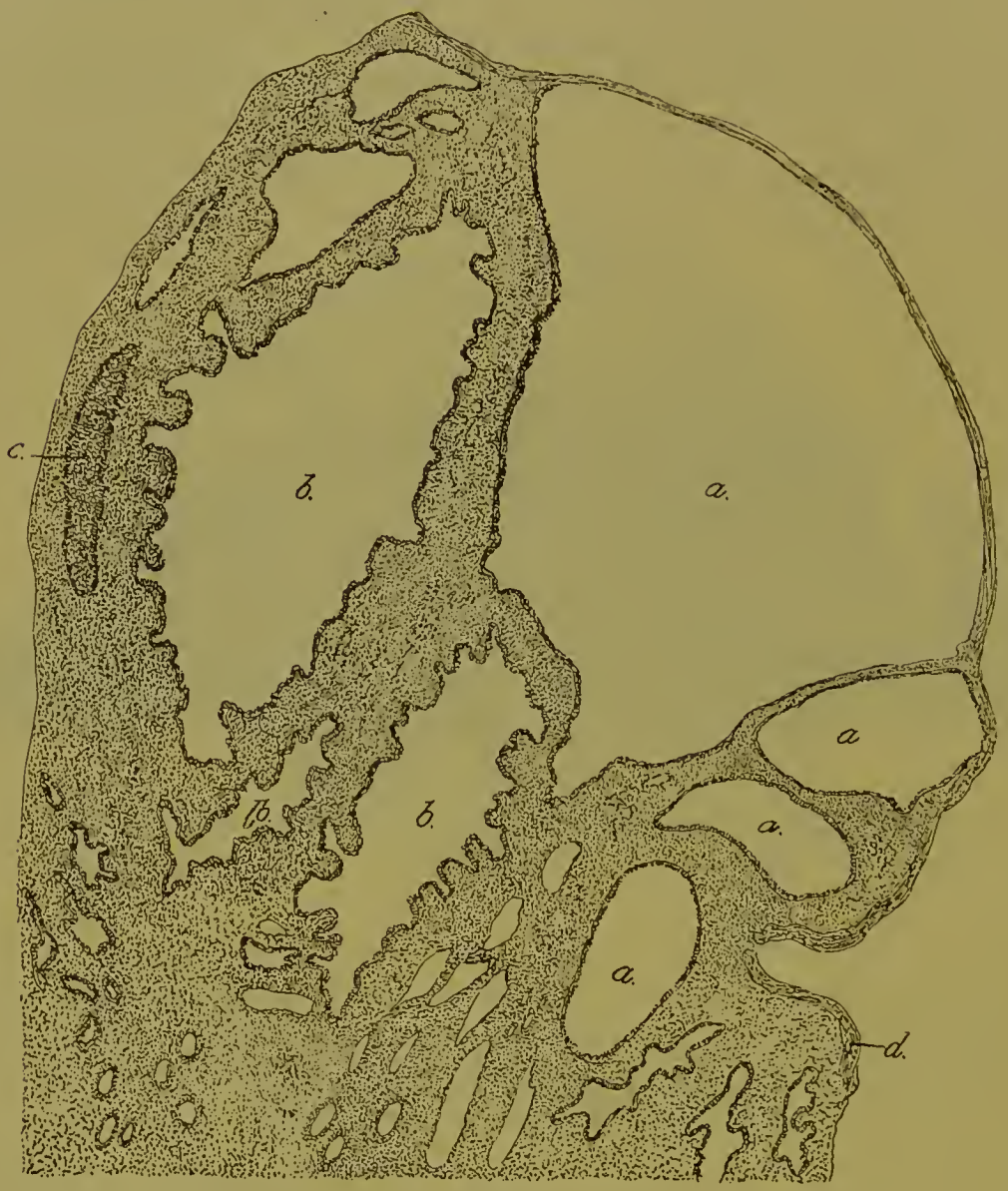


Cervixpolyp.
a. Cysten, deren Wandungen teils noch mit niedrigem Cylinder-Epithel bekleidet, teils von Epithel entblösst sind. b. Ektatische Drüsen. c. Flachschnitt durch einen Plattenepithelhaufen. d. Plattenepithel, welches nach oben ganz schmal ausgezogen ist. — Im kleinzellig infiltrierten Stroma zahlreiche Gefässdurchschnitte.

grosse Erfahrung besitzen, wörtlich anführen. So sagt Gusserow im Billroth-Lücke'schen Handbuch (1886, pag. 187):

„Das einzige Symptom, welches durch diese Zustände" (sc. Polypen) „bedingt ist, sind Blutungen. Blutungen, die zunächst den Typus der Menstruation

einhalten und sich nur durch die Grösse des Blutverlustes auszeichnen, allerdings aber auch immer länger andauernd zu scheinbar unregelmässigen Blutungen werden und auf diese Weise oft sehr schnell einen hohen Grad von Anaemie hervorrufen. Was diese Erkrankung aber noch weit bedenklicher erscheinen lässt, ist die Neigung derselben zu Recidiven und die unzweifelhafte Thatsache, dass sie in einer gewissen Anzahl von Fällen zu Carcinoma uteri (gewöhnlich Corpuscarcinom) führten. Solche Beobachtungen liegen vor von Breisky, Schröder, Maslowsky, Winckel, Schatz und Anderen. Es gehen von den Cylinderepithelien der neugebildeten Drüsenschläuche Wucherungen sowohl in das Lumen der Drüsen, als in das Stroma aus, die Drüsenschläuche füllen sich so mit Zellen, und es entstehen in den tiefen Schichten der Schleimhaut, später sogar in der Muskularis atypische Zellanhäufungen in den Drüsenhohlräumen. Dieser Verlauf scheint um so mehr zu fürchten zu sein, je schneller nach ein- oder mehrmaliger Entfernung der adenomatösen Wucherungen dieselben widerkehren, und je mehr das Individuum den klimakterischen Jahren näher steht oder dieselben bereits überschritten hat."

In ähnlicher Weise spricht sich Williams[1]) hierüber aus:

„Der Polyp war 1,8 cm lang, 1,25 cm im grössten Durchmesser breit und hatte einen dünnen Stiel. Er wurde in seiner ganze Länge aufgeschnitten und mikroskopisch untersucht, wobei sich ein sehr merkwürdiger und bedeutungsvoller Befund herausstellte. Das untere und breitere Ende des Polypen war mit einem Lager von krebsigem Plattenepithel bedeckt, das Fortsätze in das Stroma der Geschwulst sandte, welche einige Drüsenwandungen durchbrachen. Oberhalb der Stelle, wo der Krebs aufhörte, war die Oberfläche des Stieles mit Cylinderepithel bedeckt, in das zahlreiche Drüsengänge ausmündeten. Der Stiel war vollkommen gesund.

„Es handelte sich zweifellos um einen Schleimpolypen, der von der Schleimhaut des Cervicalkanals ausgegangen war. Die tiefere aus dem äussern Muttermund hervorragende Partie scheint Plattenepithelbekleidung angenommen zu haben, während der Rest seine ursprüngliche Cylinderepithelbekleidung beibehielt.

„Die Polypen der Gebärmutter im vorgerückten Stadium haben die Neigung malign zu werden, und darum sollte man jeden einzelnen nach der Abtragung histologisch auf seine wahre Natur untersuchen."

Die Thatsache also, dass solche Polypen carcinomatös werden können, ist als eine feststehende zu betrachten. Es fragt sich nur, welche sicheren Merkmale hat man, um eine derartige krebsige Degeneration möglichst frühzeitig diagnosticieren zu können.

Von den beiden Autoren, welche ich eben citirt habe, giebt jeder eine andere Art für das Zustandekommen des Carcinoms in diesen Polypen an.

---

[1]) Williams, Ueber den Krebs des Gebärmutter. Berlin 1890. p. 47.

Entweder geht derselbe von dem Oberflächenepithel oder vom Epithel der Drüsen aus.

Wie wir gesehen haben, sind die Cervixpolypen bald mit der einen, bald mit der andern Epithelart, bald mit beiden gleichzeitig bekleidet. So lange derselbe mit Cylinderepithel bedeckt ist, dürfte eine Entstehung von Krebs aus diesem zu den Seltenheiten gehören. Anders bei der Plattenepithelbekleidung. Es ist hinlänglich bekannt, dass das Plattenepithel unter dem Einfluss eines uns bis jetzt unbekannten Reizes in Wucherung gerät, Zapfen in das unterliegende Gewebe sendet, welche die Grenzen anderer Gewebe nicht respektieren, in die Drüsen eindringen, die Gefässwandungen durchbrechen, mit einem Worte: zum Carcinom werden. Diese Diagnose kann aber dann noch nicht gestellt werden, wenn das Plattenepithel nur, im Vergleich zu den normalen Verhältnissen, verdickt ist, und sich vielleicht einige Epithelzapfen wirklich etwas tiefer in das Stroma eingesenkt haben. Denn es ist schon oben darauf aufmerksam gemacht worden, dass mit der Entstehung des Polypen eine allgemeine Hypertrophie aller in dem Gewebe vorhandenen Gebilde Hand in Hand geht. Es darf uns daher auch nicht Wunder nehmen, wenn das Plattenepithel diesen Prozess mitmacht und hypertrophisch wird. Die Verhältnisse gleichen eben hier ganz denjenigen, welche wir beim Prolaps und der Elongatio colli kennen gelernt haben. Auch geben nirgends so, wie hier, Trugbilder, welche durch die Schnittrichtung hervorgerufen sind, zu Täuschungen Veranlassung. Denn die Polypen zeigen gerade häufig eine sehr zerklüftete Oberfläche, so dass auf dem Schnitt das Plattenepithel bald senkrecht, bald schräg, bald tangential getroffen wird. Man wird also bei der Diagnosenstellung diese Verhältnisse besonders berücksichtigen müssen. Ich verweise deshalb auf das Kapitel „Trugbilder“. Die Kriterien, welche wir für die Diagnose „Carcinom“ haben, sollen bei der Besprechung dieses ausführlich erörtert werden.

Ebenso ist man bei der Beurteilung des „Drüsenkrebses“ Täuschungen ausgesetzt. Denn gerade bei den hypertrophischen Bildungen finden durch die vermehrte Ernährung Hyperplasieen an den Cylinderepithelien statt. Diese kommen zum Ausdruck entweder durch eine Vermehrung der Drüsen oder durch eine Wucherung des Epithels in den Drüsen. Es gehört garnicht zu den Seltenheiten, dass die Drüsenräume mit einer drei- und vierfachen Schicht Cylinderepithel bekleidet sind. Hieraus aber allein den Beginn eines Carcinoms diagnostizieren zu wollen, ist darum unberechtigt, weil die Vermehrung der Drüsenepithelien auch der Ausdruck einer gutartigen Hyperplasie sein kann. Dass hierbei ebenfalls Schrägschnitte, im Verein mit entzündlichen Vorgängen, wodurch die Drüsengrenzen leicht verwischt erscheinen, die Deutung ungemein erschweren können, bedarf wohl keiner besonderen Erwähnung.

Man sieht aus dieser Erörterung, dass man bei der Beurteilung, ob ein solcher Polyp „krebsig“ degeneriert ist oder nicht, grossen Schwierigkeiten begegnen kann. Diese werden nur dadurch erleichtert werden, wenn man eine ganz klare Vorstellung hat, wie sich ein wirkliches Carcinom verhält, sowohl

in Bezug auf sein Aussehen als auch in Bezug auf sein Eindringen in das von demselben befallene Gewebe. Dies nach Möglichkeit klar zu stellen, soll unsere nächste Aufgabe sein. Ich möchte aber dieses Kapitel nicht schliessen, ohne nochmals ausdrücklich hervorgehoben zu haben, dass man mit der Diagnose der „beginnenden krebsigen" Degeneration nicht vorsichtig genug sein kann.

## 2. Carcinoma cervicis uteri.

Die zahlreichen anatomischen Arbeiten über den Uteruskrebs, welche in dem letzten Dezennium entstanden sind, haben zwar unsere Kenntnis von dem Wesen dieser Krankheit nicht wesentlich gefördert, dagegen sind dieselben von grösster Bedeutung für unser therapeutisches Handeln geworden. Nach den mikroskopischen Untersuchungen von Ruge und Veit unterschied Schröder eine oberflächliches Cancroid der Vaginalportion, welches sich auf der die äussere Fläche der Portio bekleidenden Scheidenschleimhaut entwickelt und nur sehr geringe Neigung hat auf die Cervixschleimhaut überzugreifen, von dem Carcinom der Cervix, welches als circumskripter Krebsnoten unter der Schleimhaut beginnt und entweder nach der äusseren Fläche der Portio oder in den Cervicalkanal durchbricht. Hiernach stellt Schröder als Axiom auf, dass man im ersteren Falle, so lange der Krebs auf die Portio beschränkt geblieben ist, die infravaginale, sobald aber das Carcinom auf das Scheidengewölbe übergegriffen hat, die supravaginale Amputation der Portio, resp. der Cervix zu machen hat. Die neueren anatomischen Untersuchungen dagegen haben gelehrt, dass eine derartige schematische Einteilung nicht durchführbar ist, sondern dass auch bei dem Cancroid der Portio weit öfter, als man früher glaubte, carcinomatöse Veränderungen in anderen Teilen der Gebärmutter vorkommen. Wenn daher Schröder mit Recht sagt, dass bei der Therapie des Krebses des Uterushalses in erster Linie eine radikale Beseitigung desselben anzustreben ist, so versteht man jetzt darunter nur noch die totale Entfernung des ganzen Organes. Wenn trotzdem bisher die Resultate in Bezug auf die Recidive noch recht schlechte sind, so hat dies seinen Grund darin, dass das Carcinom vielleicht nur in seinen allerersten Anfängen als ein lokales Leiden aufzufassen ist. Besteht dasselbe schon einige Zeit, wie dies gewöhnlich der Fall ist, wenn die Kranken durch besondere Symptome darauf aufmerksam werden, so ist es für uns schon nicht mehr mit Sicherheit zu bestimmen, ob nicht Teile bereits durch die Blut- oder Lymphbahnen weiter verschleppt sind, welche dann trotz ausgedehntester Operation in scheinbar makroskopisch gesundem Gewebe Veranlassung zum Recidiv geben. Ich kann es mir nicht versagen, einen ausserordentlich charakteristischen Fall, welchen ich zu beobachten Gelegenheit hatte, hier zu erwähnen. Es handelte sich um eine 37jährige Frau, welche erst seit zwei Monaten an unregelmässigen Blutungen und Ausfluss litt. Die nähere Untersuchung ergab ein Carcinom der vorderen Lippe, welches auf diese ganz allein beschränkt geblieben war. Weder die Scheidenwand war ergriffen, noch schienen die Parametrien irgend

wie afficiert. Die vaginale Totalexstirpation ging bei dem Mangel jeglicher Complication sehr leicht von Statten. Es wurde so viel, wie möglich, vom Ligamentum latum mitgenommen, um ganz sicher zu sein, im Gesunden operiert zu haben. Nachträglich wurde dann, wie immer, das Präparat einer genauen mikroskopischen Untersuchung unterzogen. Hierbei ergab sich dann die interessante Thatsache, dass weit ab von dem Carcinom in einem sonst ganz gesund erscheinenden Gewebe ein Carcinomalveolus sich in einer Vene verschleppt fand, wie dies auf der folgenden Abbildung klar zur Anschauung gebracht ist:

Fig. 18.

b. Carcinom in einer Vene (a), weit entfernt von dem Hauptcarcinom. c. Quergetroffene Arterie mit sehr dicker Wand. d. Tangentialschnitt durch ein Gefäss. e. Muskulatur.

Es lehrt dieses Beispiel wieder, dass man bei der Operation nicht radical genug vorgehen kann, dass es aber sicherlich ganz zwecklos ist, etwa nur einen Teil des Uterus herauszunehmen. Der Zeitpunkt dürfte wohl auch

nicht mehr fern sein, wo die wenigen Anhänger der partiellen Exstirpation auch sich auf Grund der anatomischen Thatsachen zur Entfernung des ganzen Organs entschliessen werden.

Ich wäre auf die Besprechung dieser klinischen Verhältnisse nicht eingegangen, wenn dieselben nicht auch für den Mikroskopiker von Bedeutung wären. Mit dem Moment nämlich, in welchem wir bei der mikroskopischen Diagnose „Krebs“ den ganzen Uterus entfernen, ist es nicht mehr Sache des Mikroskopikers zu entscheiden, ob der Krebs nur ein Oberflächencancroid ist (was nebenbei bemerkt nur in den allerersten Stadien möglich ist) oder ein tiefes Cervixcarcinom ist, sondern nur, ob Krebs vorliegt oder nicht. Denn mit der mikroskopischen Diagnose „Carcinom“ ist das therapeutische Handeln des Klinikers, nämlich die Totalexstirpation des Uterus, indiciert.

Wir werden uns daher im Folgenden nur damit zu beschäftigen haben, wann wir berechtigt sind, die Diagnose auf Carcinom zu stellen, ohne uns mit den feineren anatomischen Fragen, der Entstehungsweise, den Verbreitungswegen u. s. w. zu befassen.

Der Krebs des Gebärmutterhalses tritt in zwei, von einander wesentlich verschiedenen Formen auf. Entweder nimmt derselbe von dem Plattenepithel der Aussenfläche seinen Ursprung oder geht von den Drüsen der Cervicalschleimhaut aus und zerstört dann zunächst deren Gewebe, bevor er an die Aussenfläche dringt.

Im ersteren Falle hat das Carcinom eine ausserordentlich starke Neigung zu ulcerieren, so dass man hier mit Recht von einem Krebsgeschwür sprechen kann. Bei der Betrachtung der Portio im Speculum sieht man in diesen Fällen fast immer eine höckrige, hochrote Oberfläche, welche bei Berührung mit der Sonde leicht blutet. Bald ist nur eine Lippe, bald sind beide Lippen ergriffen. Im Gegensatz zu den gewöhnlichen Geschwüren liegt die ulcerierende, carcinomatöse Fläche nicht unter dem normalen Niveau, sondern überragt dasselbe, um gar nicht von denjenigen Fällen zu sprechen, in welchen es sich um einen grösseren, die Scheide zum Teil ausfüllenden Tumor handelt. Denn wenn die Neubildung erst so weit gewachsen ist, bedarf es gewöhnlich nicht erst einer mikroskopischen Untersuchung zur Diagnosenstellung. Hier reichen dann unsere klinischen Erfahrungen vollkommen dazu aus.

Anders verhält es sich bei dem im Cervicalkanal beginnenden Carcinom. Denn hierbei braucht das Speculumbild gar keine Veränderungen aufzuweisen. Das Plattenepithel überzieht die Oberfläche, wie im Normalen, so dass man nach dem äusseren Anblick glaubt, mit einem gesunden Organ zu thun zu haben. Hier ist die Anamnese und die Palpation von entscheidendem Werte. Denn gewöhnlich kann man dann mit dem Finger in den Cervicalkanal eindringen und fühlt hier weiche, mit dem Finger mehr oder minder leicht abzubröckelnde Massen.

Selbstverständlich wird der Gang der mikroskopischen Untersuchung, je nachdem es sich um die eine oder die andere Form handelt, ein verschiedener

sein. Sieht man ein nach dem klinischen Verlauf verdächtiges Geschwür an der Portio, so wird man zur Sicherung der Diagnose eine Probeexcision von der verdächtigen Stelle vorzunehmen haben. Die zu untersuchende Stelle wählt man am besten von dem Uebergang der geschwürigen Partie zum scheinbar Gesunden. Es ist dringend zu raten, hierbei ein nicht zu kleines Stück zu exeidieren. Deshalb ist es auch besser, dazu Pincette und Messer zu verwenden, als einfach mit der gebogenen Scheere, wie dies häufig geschieht, ein kleines, oberflächliches Stück abzuschneiden. Die Wunde soll immer mit einigen tiefgreifenden Nähten geschlossen werden. Ich rate auch ganz besonders, diesen kleinen Eingriff nicht ambulatorisch zu machen, da selbst bei grösster Sorgfalt, wenn die Kranken sich danach nicht absolut ruhig verhalten, eine unter Umständen recht erhebliche Nachblutung eintreten kann.

Zeigt die Oberfläche keine Veränderungen, so ist man auf die Entfernung von Geschwulstteilen durch den scharfen Löffel angewiesen, nachdem man zuvor versucht hat, ob man nicht mit dem Finger Material aus dem Cervicalkanal erhalten kann. Die Auskratzung soll nicht blind, sondern nach Einführung des Speculums und Anhaken des Uterus mittels der Kugelzange erfolgen. Das gewonnene Material wird dann so verarbeitet, wie dies im ersten Teile besprochen ist. Ich rate jedoch, bei derartig wichtigen Untersuchungen immer die Einbettung in Celloidin vorzunehmen, um möglichst viele und gute Schnitte anfertigen zu können, event. einen Teil nach dem Piek'schen oder Benda'schen Verfahren mit dem Gefriermikrotom zu zerlegen.

Wenn ich auch als bekannt voraussetzen muss, wie das gewöhnliche Aussehen eines Carcinoms ist, so möchte ich doch mit einigen Worten auf die übliche Definition desselben eingehen.

Man versteht unter Carcinom eine Geschwulst, resp. Neubildung von epithelialen Elementen in einem bindegewebigen Grundstock. Die epithelialen Elemente liegen in diesem Grundstock in grösseren oder kleineren Haufen zusammen und bilden die sog. Krebsalveolen oder Krebsnester.

Wenn damit eine ziemlich genaue Bezeichnung der anatomischen Erscheinungsform des Carcinoms gegeben ist, so würde dies doch noch nicht ausreichen, hierauf allein hin diese schwerwiegende Diagnose zu stellen. Denn wir haben bereits bei den vorigen Besprechungen zu wiederholten Malen gesehen, dass solche epithelialen Nester im Gewebe vorkommen können, ohne dass es sich um Krebs handelt. Ich erinnere an die Bilder, welche man beim spitzen Condylom findet, an die Hypertrophieen des Epithels und an die Trugbilder, welche durch die Schnittrichtung veranlasst werden. Es gehört also zur Definition des Krebses noch etwas Anderes und zwar ebenfalls Wesentliches. Dies ist das Verhalten desselben zu dem Gewebe, in welches er eindringt. Das Carcinom verdrängt nicht nur die übrigen Gewebe, sondern es dringt regellos, atypisch in seiner Form, vor und macht vor anderen Geweben nicht Halt. Es zerstört die Drüsengrenzen, die Gefässwandungen, dringt in die Muskulatur, bis schliesslich von dem ursprünglichen Gewebe nichts mehr

übrig bleibt. Letzteres verhält sich nicht reaktionslos dagegen; es reagiert auf die eindringende Neubildung in den Anfangsstadien immer mit einer kleinzelligen Infiltration, und zwar einer so starken, wie sie sonst am Gebärmutterhalse kaum bei anderen Erkrankungen vorkommt.

Bevor ich zu den mikroskopischen Befunden bei Krebs am Gebärmutterhalse übergehe, möchte ich noch mit einigen Worten auf die sog. Krebsalveolen eingehen. Im allgemeinen heisst es immer, die Krebsalveolen sind zusammengesetzt aus epithelialen Zellen. Diese Definition ist meines Erachtens keineswegs ausreichend. Besonders der Anfänger wird hierdurch leicht zu falschen Vorstellungen über das Aussehen dieser Alveolen gelangen. Er muss nämlich gleichzeitig wissen, dass diese Zellen keineswegs dieselbe Regelmässigkeit in Bezug auf ihre Grösse und Anordnung besitzen, wie die das normale Epithelgewebe bildenden Zellen.

Was hierbei zunächst auffällt, ist die Unregelmässigkeit in Bezug auf die Form und Grösse der Zellen. Von kleinen, der Grösse von weissen Blutkörperchen entsprechenden Zellen kommen alle Uebergänge bis zu den grössten Zellformen vor. Die Kerne sind gewöhnlich grösser, als die der normalen Plattenepithelien, und der Zellleib umschliesst bald mit wenig, bald mit sehr

Fig. 19.

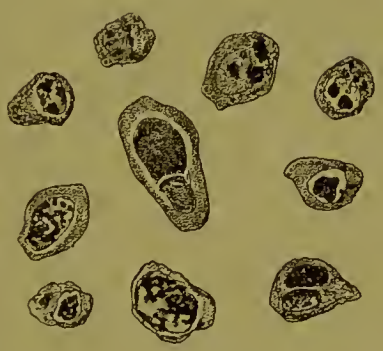

Zellen aus einem Krebsalveolus, z. T. mit sogenannten Einschlüssen.

reichlichem Protoplasma den Kern. Dieser selbst zeigt grosse Verschiedenheiten in der Form. Neben einfachen Kernen findet man auch öfter in einer Zelle zwei, drei und mehr Kerne, resp. zahlreiche Kerntrümmer.

Sind die Präparate in geeigneter Weise fixiert, so sieht man auch nicht selten deutlich ausgeprägte Kernteilungsfiguren, denen übrigens in neuester Zeit eine besondere Aufmerksamkeit von Seiten einiger Untersucher gewidmet worden ist. Auch die sog. Zell-, resp. Kerneinschlüsse kann man beobachten, die von manchen Forschern für Protozoën gehalten worden sind. In Fig. 19 habe ich einige solcher Zellen zeichnen lassen. Man sieht schon aus dieser Zusammenstellung, wie verschieden gross diese Krebszellen sind. Noch deutlicher wird dies, wenn wir das folgende Bild betrachten, in welchem ein Krebsalveolus bei stärkerer Vergrösserung gezeichnet ist.

Hier hört jede Regelmässigkeit in der Anordnung der Zellen auf, wie man eine solche vom normalen Epithelgewebe gewohnt ist. Man sieht ein Durcheinander von grossen, grössten und kleineren Zellen, dazwischen auch einzelne Capillaren, wie sie im normalen Epithel garnicht vorkommen. Bemerkt sei noch, dass die Zellen nicht immer so, wie in Fig. 20, neben einanderliegen, sondern dass sich sehr oft, (vgl. Fig. 21), zwischen diesen Zellen Leukocyten befinden.

Fig. 20.

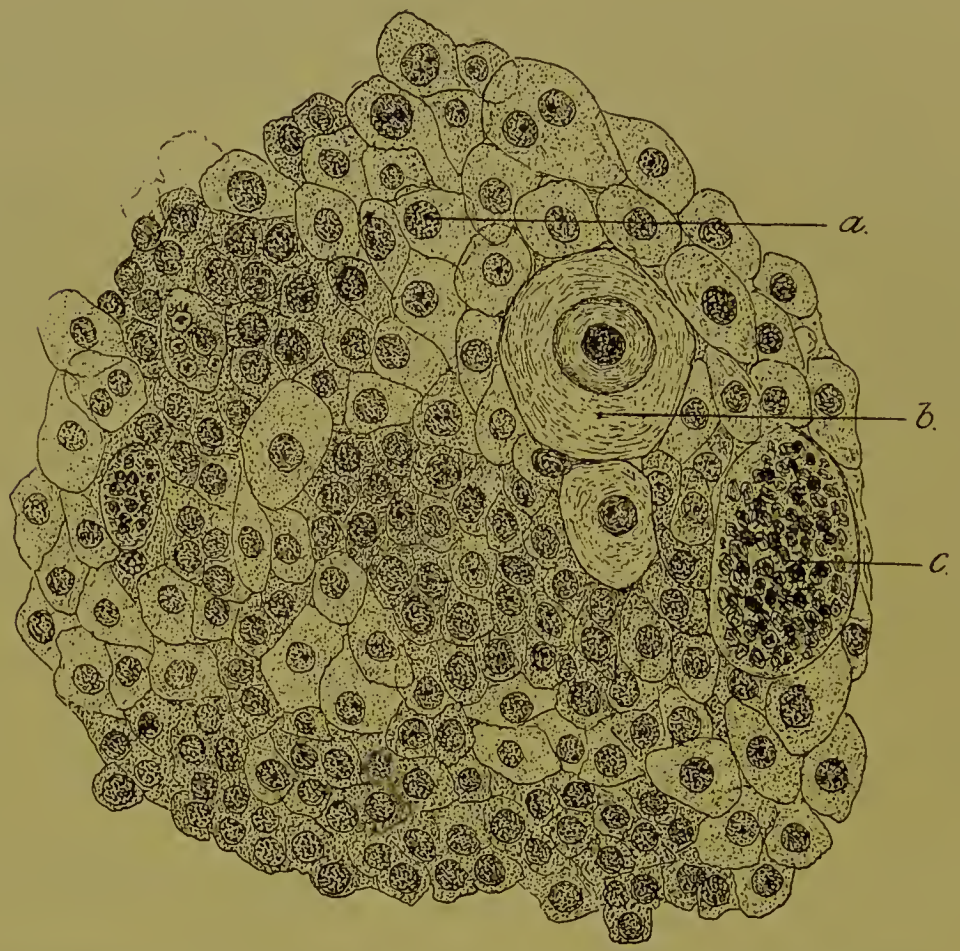


Krebsalveolus bei starker Vergrösserung (In Sublimat fixiert).
a. Einkernige Zellen. b. Auffallend grosse Zelle mit bläschenförmigem Zelleinschluss.
c. Capillare, mit Blut gefüllt.

Nach dieser Darstellung könnte man den Krebs etwa folgendermassen definieren:

Das Carcinom ist eine Neubildung, welche aus einem mehr oder minder zellenreichen Grundstock besteht, in welchem Haufen von verschieden grossen, epithelialen Zellen eingelagert sind. Dieselben bilden Stränge und durchsetzen das Gewebe, in welches sie eindringen, regellos, nach allen Richtungen hin, indem sie bald nur aus wenigen Zellen zusammengesetzt sind, bald grosse Haufen bilden. Dieselben durchbrechen andere Gewebsschichten und Gewebs-

arten, indem die epithelialen Zellen die Grenze derselben vernichten, in sie eindringen und sich so vermehren, bis schliesslich von dem ursprünglichen Gewebe fast nichts mehr übrig ist. Das Carcinom findet keine Grenze an der Muskulatur, es durchbricht die Gefässwandungen und zerstört die Drüsengrenzen, mit einem Wort, es bleibt nicht auf ein Gewebe beschränkt, sondern es wuchert schrankenlos durch verschiedene Gewebe.

Das sind die Forderungen, welche man, meines Erachtens, an die Diagnose Krebs zu stellen hat, gleichgiltig, ob derselbe am Uterus oder an einem anderen Teile des menschlichen Körpers vorkommt.

Werden diese erfüllt, dann wird man auch sicher davor sein können, das Carcinom mit einer gutartigen Epithelhyperplasie oder einem Trugbild zu ver-

Fig. 21.

Carcinom der Portio vaginalis uteri. Erklärung im Text Seite 74.

wechseln. Hier wird immer die Gleichmässigkeit des Vorganges, die regelmässige Anordnung der Elemente den richtigen Fingerzeig für die Art der Veränderung abgeben. Insbesondere soll nur noch einmal darauf aufmerksam gemacht werden, dass die Wucherung der Epithelien innerhalb der Drüsenlumina, so lange die Grenzen unberührt davon bleiben, in keiner Weise zu dem Schlusse berechtigt, dass dies der Beginn des Carcinoms sei. Welches dieser allererste Anfang ist, wissen wir bis jetzt nicht; davon werden wir wohl erst dann Kenntnis erhalten, wenn die Ursache des Carcinoms gefunden sein wird. Bis dahin dürfen wir uns aber bei der Diagnosenstellung nur an das fertige Bild des Carcinoms halten, welches wir oben charakterisiert haben.

Diese Thatsachen wollen wir nun bei der Beurteilung eines Probe-

ausschnittes aus der Portio, dessen mikroskopisches Bild uns in der obigen Zeichnung (Fig. 21) vorliegt, in Anwendung ziehen.

Der Schnitt ist so gewählt, dass man gerade den Uebergang vom Plattenepithel zum erkrankten Gewebe hat.

An der rechten Seite des Bildes sieht man das Plattenepithel (a), welches die normale Bekleidung bildet. Dieses Plattenepithel zeigt aber hier schon einige Abweichungen von seiner sonstigen Beschaffenheit. Wie man sich an den grösseren Schnitten, bei welchen man mehr Gewebe übersehen kann, überzeugt, verdickt sich das Plattenepithel gewöhnlich gegen das Carcinom hin ganz beträchtlich. So auch hier. Statt der verhältnismässig wenigen Schichten, wie wir dieselben bei der Besprechung der normalen Verhältnisse kennen gelernt haben, sieht man das Plattenepithel sich in erhebliche Tiefe in das unterliegende Stroma einsenken. Je näher der kleinzellig infiltrierten Partie, um so mehr verwischen sich die Grenzen der Epithelzellen, und man sieht, besonders links oben, bereits zahlreiche Leukocyten sich zwischen die einzelnen Epithelzellen drängen. Ob die Hohlräume (b), welche sich in dem Plattenepithellager zeigen, Kunstprodukt sind oder einen pathologischen Prozess darstellen, lässt sich nicht mit Sicherheit entscheiden. Neben dem Plattenepithel hebt sich nun ein Gewebe ab, welches sich durch eine ganz enorme kleinzellige Infiltration auszeichnet. Dieselbe reicht bis an die Oberfläche als Ausdruck dafür, dass ein Geschwür vorliegt. In diesem Gewebe sieht man zunächst zwei grosse Haufen von lichteren Zellen (c), zwischen denen sich dunkler gefärbte, kuglige Gebilde befinden. Die grösseren Zellenhaufen sind aus verschiedenartigen Zellen zusammengesetzt; die an der Peripherie liegenden Zellen sind meist kleiner, als die mehr central gelegenen. Wir haben es hier mit zwei grossen, typischen Krebsalveolen zu thun. Durchmustern wir nun die kleinzellig infiltrierten Partieen genauer, so finden wir an verschiedenen Stellen (d, $d_1$, $d_2$) wieder isolierte Haufen von Zellen, welche sich von der kleinzelligen Infiltration scharf abheben. Es sind kleinere Krebsnester. Man sieht also, dass das ganze Gewebe einen völlig veränderten Charakter angenommen hat. Von den normalen Bestandteilen des Cervixgewebes ist in dem Schnitte nichts mehr vorhanden, und man würde keinen Anstand zu nehmen brauchen, allein aus einem solchen Bilde mit Sicherheit ein Carcinom zu diagnosticieren. Durchmustert man aber das Präparat noch weiter, (was nicht mehr möglich war, auf eine Zeichnung zu bringen), so findet man weiterhin derartige Zellnester auch das übrige Cervixgewebe durchsetzen und sieht, wie nach den tiefer gelegenen Partieen sich die starke kleinzellige Infiltration noch weit hinzieht. Von einem bindegewebigen Grundstock ist allerdings bei diesem Präparat nichts zu sehen, da alles durch die enorme, kleinzellige Infiltration verdeckt ist. Dies ist aber, wie bereits auseinandergesetzt, gerade charakteristisch für die Reaktion des Gewebes auf die Neubildung in ihren Anfangsstadien. Würde der Prozess schon längere Zeit bestanden haben, so würde man statt der ausschliesslichen, kleinzelligen Infiltration in dem

Grundstock mehr fasriges Bindegewebe finden. Solche typischen Bilder des Carcinoms sind hinlänglich aus den Lehrbüchern der allgemeinen pathologischen Anatomie bekannt. Deshalb hatte ich es vorgezogen, in Fig. 21 eine Abbildung zu geben, wie man sie sonst in den schematischen Zeichnungen der Lehrbücher nicht gewohnt ist zu sehen, wohl aber im mikroskopischen

Fig. 22.




Carcinoma cervicis (Uebersichtsbild). a. Carcinomalveolen. b. Zwischengewebe.

Präparate sehr häufig antrifft. Als Uebersichtsbild möge noch das obige gelten (Fig. 22).

Dasselbe zeigt bei schwacher Vergrösserung, wie die Portio grösstenteils von der Neubildung zerstört ist; vielleicht ist der bindegewebige Grundstock als Rest des Portio-Stromas aufzufassen.

In gleicher Weise verhält sich das im Cervicalkanal entstandene Carcinom.

Dieselben Charakteristica sind erforderlich für die Diagnose, hier wie dort. Das Vorhandensein von Drüsen in diesem Teile ändert daran garnichts. Gewöhnlich sind die Drüsen bei Carcinom an Zahl vermehrt, ohne dass man sonst an denselben Veränderungen nachweisen kann. Mitunter sieht man, dass die Drüsenwandungen von einer mehrfachen Lage Cylinderepithel bedeckt sind. Dies allein würde indessen keineswegs, wie wir bereits öfter betont haben, genügen, die Diagnose auf Carcinom zu stellen, wenn nicht die anderen Forderungen ebenfalls erfüllt sind. Hierzu gehört bei den Drüsen in erster Linie die Zerstörung der Drüsengrenzen. Wenn man daher ein Bild

Fig. 23.[1])

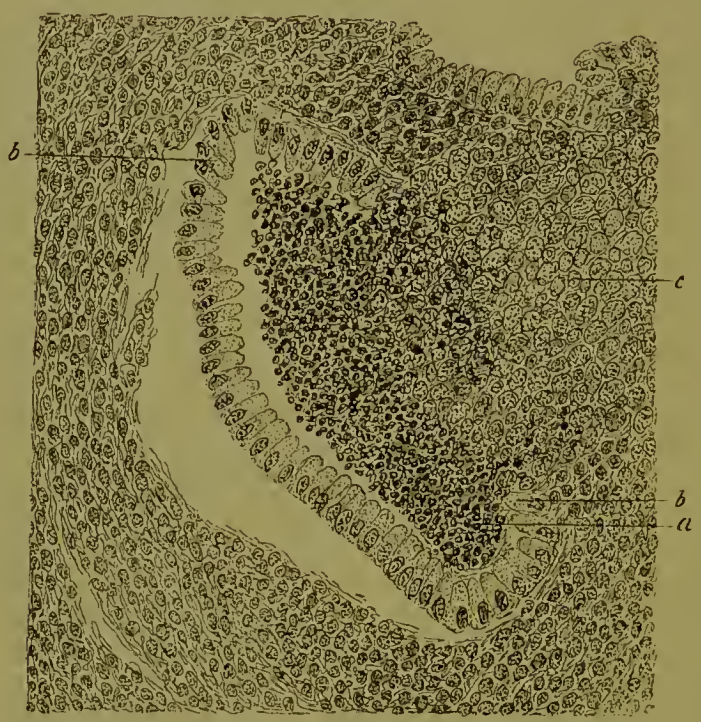


Drüse, deren eine Wand vom Carcinom zerstört ist.

a. Dunkelgefärbte, kugelige Gebilde. b. Noch erhaltene normale Cylinderepithelien, welche sich vom umgebenden Gewebe zum Teil retrahiert haben. c. Carcinom, welches rechts die Drüsenwand durchbrochen hat.

findet, wie in der vorstehenden Abbildung, (Fig. 23) so bedarf es keines weiteren Beweises, um das Destruirende des Prozesses darzuthun.

Denn hier sieht man, wie die eine Seite der Drüse durch die eindringende Neubildung gänzlich zerstört ist. Das schrankenlose Durchwuchern von verschiedenen Geweben hatten wir aber als ein Hauptzeichen für die Bösartigkeit der Neubildung hingestellt.

---

[1]) Die Zeichnung ist der Arbeit von Abel und Landau, Beiträge zur normalen und patholog. Anatomie des Gebärmutterhalses, Arch. f. Gynäkologie, Bd. 38, entlehnt.

### 3. Adenoma destruens cervicis uteri.

Sollte es zur Bildung von festen Krebszapfen nicht gekommen sein, sondern sollten die Drüsen nur in enormer Weise gewuchert sein, alles Zwischengewebe zerstörend, so wird man mikroskopisch die Bösartigkeit des Prozesses (Adenom) nur dann erweisen können, wenn man das Verhalten dieser Drüsen zur Muskulatur kennt. Wird letztere von denselben ebenfalls zerstört, so kann darüber kein Zweifel sein. Bleibt die Drüsenwucherung dagegen auf die Schleimhaut beschränkt, so können die Drüsen noch so zahlreich vorhanden sein, ohne dass darum der Prozess ein bösartiger zu sein braucht. Nur wenn der Drüsentypus nicht mehr gewahrt ist, sondern Stränge von ganz atypisch angeordneten, cylindrischen Zellen das ursprüngliche Gewebe ersetzen, so kann man sich zur Diagnose einer destruirenden, adenomatösen Neubildung verstehen. Ich möchte aber für den Anfänger hier keine bestimmten Regeln aufstellen. Denn die Diagnosenstellung dieser Erkrankung erfordert sehr grosse Uebung, und selbst der erfahrene pathologische Anatom wird oft grosse Schwierigkeiten in der Deutung solcher Präparate haben, insbesondere wenn es sich nicht um das ganze Organ, sondern um kleine, zur Diagnose ausgekratzte Partikelchen handelt. Hier werden der gleichzeitige klinische Befund und die Symptome von grösster Bedeutung sein, und oft erst alles zusammen ausschlaggebend für das praktische Handeln werden. Auf diese Verhältnisse haben wir übrigens bei der Pathologie des Endometriums ausführlicher einzugehen. An der Cervix gehört im allgemeinen das Vorkommen von einem reinen, destruirenden Adenom ohne Carcinom zu den Seltenheiten. Im Laufe der letzten Jahre sind einige hierher gehörige Fälle beschrieben worden. Etwas häufiger gelangen die Mischgeschwülste von Adenom und Carcinom (Adeno-Carcinom) zur Beobachtung.

### 4. Sarcoma cervicis uteri.

Bei den am Gebärmutterhalse vorkommenden Sarcomen handelt es sich immer um circumscripte Tumoren, sei es, dass dieselben gestielt sind (polypöse Form), sei es, dass sie breit in die Muskulatur hineinwachsen. Makroskopisch kann das Sarcom ähnlich aussehen wie das Carcinom, besonders wie die als „Blumenkohlgewächs“ bezeichnete Art desselben. Die Entscheidung, ob es sich um Carcinom oder Sarcom handelt, giebt die mikroskopische Structur.

Das Sarcom, das bekanntlich aus den Zellen des Bindegewebes entsteht, setzt sich aus dicht neben einander gelagerten Rund- oder Spindelzellen zusammen. Eine völlige Trennung beider Arten ist gewöhnlich nicht zu machen. Auch Riesenzellen finden sich. Zwischen den Zellen liegt ein zartes Bindegewebsnetz. Dasselbe zeigt mitunter starke oedematöse Durchtränkung oder auch myxomatöse Degeneration. Hierdurch quellen die einzelnen papillären Bildungen, aus denen sich das blumenkohlartige Gewächs zusammensetzt, auf,

so dass das Ganze ein traubenförmiges Aussehen erhält. (Sarcoma botryoides.) In den derberen, centralen Partieen dieser Neubildung, sowie in ihrer Basis findet man inmitten normalen, blutreichen Bindegewebes Herde und Nester oder Züge von Sarcomzellen, während die peripherischen Teile einem jungen Bindegewebe oder einem Schleimgewebe ähnlich sehen. Ist die Oberfläche nicht ulcerirt, so ist sie entweder von einem ein- oder mehrschichtigen Cylinderepithel oder von Plattenepithel bekleidet, je nachdem die Geschwulst von der Cervix- oder Portioschleimhaut abstammte (Pfannenstiel, Pick u. a.). Zwischen den Sarcomzellen sind mitunter noch Reste der Cervicaldrüsen vorhanden.

### Entstehung der Cervixsarcome.

Die Sarcome des Gebärmutterhalses können, wie auch an anderen Organen, von verschiedenen, in dem Muttergewebe vorhandenen Elementen ihren Ausgang nehmen. Dieselben entstehen:

a) von den obersten Schichten der Schleimhaut

und bilden dann besonders die zuletzt beschriebenen, traubenförmigen Tumoren. Dieselben kommen im Ganzen selten vor; sie können eine beträchtliche Grösse erreichen und vollkommen aus der Vagina herauswachsen. Das Vorkommen dieser Tumoren ist sowohl bei Erwachsenen als auch bei Kindern beobachtet worden. Mitunter entwickelt sich bei bestehendem Sarcom aus dem übrig gebliebenen Epithel der Cervixschleimhaut resp. -drüsen ein Adenom, so dass es zu einer Mischgeschwulst kommt (Adenosarcoma). Entartet hierbei das Zwischengewebe myxomatös, so entsteht ein Adenomyxosarcoma. Finden sich neben den drüsigen Neubildungen auch cystische Bildungen, so spricht man von einem Adenosarcoma cysticum. Aus dem Adenosarcoma kommt es leicht zu Uebergängen ins Carcinom, so dass eine Geschwulstform entsteht, welche als Adenocarcinoma sarcomatodes bezeichnet wird.

Eine zweite Art der Sarcome entsteht:

b) durch sarcomatöse Degeneration von Cervixmyomen oder Fibromen.

Hierbei sollen sich die Sarcomzellen durch eine direkte Umwandlung (Metaplasie) der Myomzellen oder aus dem zwischen der Muskulatur gelegenen Bindegewebe bilden können. In den meisten derartigen Fällen handelte es sich um reine Spindelzellensarcome.

Als eine besondere Form des Sarcoms wäre:

c) das Endothelioma lymphaticum

zu bezeichnen.

Das histologische Bild dieser Sarcomart (Endothelioma lympha-

ticum) entspricht fast ganz dem des Adenocarcinoms und ist nur genetisch von diesem zu unterscheiden.[1])

### 5. Myome, Fibrome, Fibromyome.

Weit seltener als am Uteruskörper kommen am Gebärmutterhalse die gutartigen, bindegewebigen Neubildungen vor. Dieselben sitzen entweder submucös und können sich bei weiterem Wachstum stielen (Polypen). Sie füllen dann die Scheide aus, können auch aus derselben heraustreten; oder es kommt zu Vergrösserungen, besonders der hinteren Cervixwand, die mitunter das gesammte kleine Becken ausfüllen. Selten handelt es sich bei diesen Tumoren um histologisch reine Myome oder Fibrome, sondern es sind meist Fibromyome, welche Muskelbündel zwischen fasrigem Bindegewebe enthalten.

Mitunter sind auch drüsige und cystische Einlagerungen gefunden worden, ebenso wie bei den Myomen des Uteruskörpers (Cystadenofibroma cervicis).

Wie bereits oben bemerkt, kann es auch zu sarcomatöser Entartung (Myosarcome) kommen. Und gerade in diesen übrigens immer polypösen Bildungen wurde neben den glatten Muskelfasern auch das Vorkommen von quergestreiften Muskelfasern beschrieben (Leio- und Rhabdomyosarcome).

### 6. Tuberculose des Gebärmutterhalses.

Die Tuberculose des Collum gehört bis jetzt zwar primär auch zu den Seltenheiten, ich glaube aber, dass bei sorgfältigerer, mikroskopischer Untersuchung sich mehr Fälle finden werden, nachdem in letzter Zeit zu wiederholten Malen auf das Vorkommen derselben aufmerksam gemacht worden ist. Ich selbst verfüge über mehrere einschlägige Fälle, die in verschiedener Beziehung von Interesse waren. Insbesondere waren die klinischen Symptome, ebenso wie der Befund im Speculum sehr ähnlich dem bei Carcinom. Auch hier unregelmässige, profuse Blutungen, starker Ausfluss, ulceriertes Aussehen der Portio etc. Den Aufschluss über die wahre Natur des Leidens giebt nur die mikroskopische Untersuchung, welche ich in meinem Falle vornahm, weil ich denselben für sehr verdächtig auf Carcinom hielt.

Die folgende Abbildung (Fig. 24) zeigt, dass die Oberfläche von annähernd normalem Plattenepithel (a) bedeckt ist. Auf der linken Seite des Bildes sieht man die typischen, mit Cylinderepithel ausgekleideten Hohlräume (b), wie wir dieselben bei der sog. „Erosion“ kennen gelernt haben. Auf der

---

[1]) Hierbei ist indessen zu bemerken, dass nach den Anschauungen mehrerer neuerer Autoren das Endothel der Lymph- und Blutgefässe entodermalen Ursprunges ist; dann würde dasselbe aber zum Epithel zu rechnen sein, die daraus entstehenden Geschwülste also nicht zu den vom Bindegewebe ausgehenden gehören und nicht zur Sarcomgruppe zu stellen sein.

rechten Seite dagegen sieht man im Stroma mehrere charakteristische Tuberkel (c) mit Riesenzellen (d). Das Stroma selbst ist stellenweise kleinzellig infiltriert, ohne sonst erhebliche Veränderungen zu zeigen.

Fig. 24.

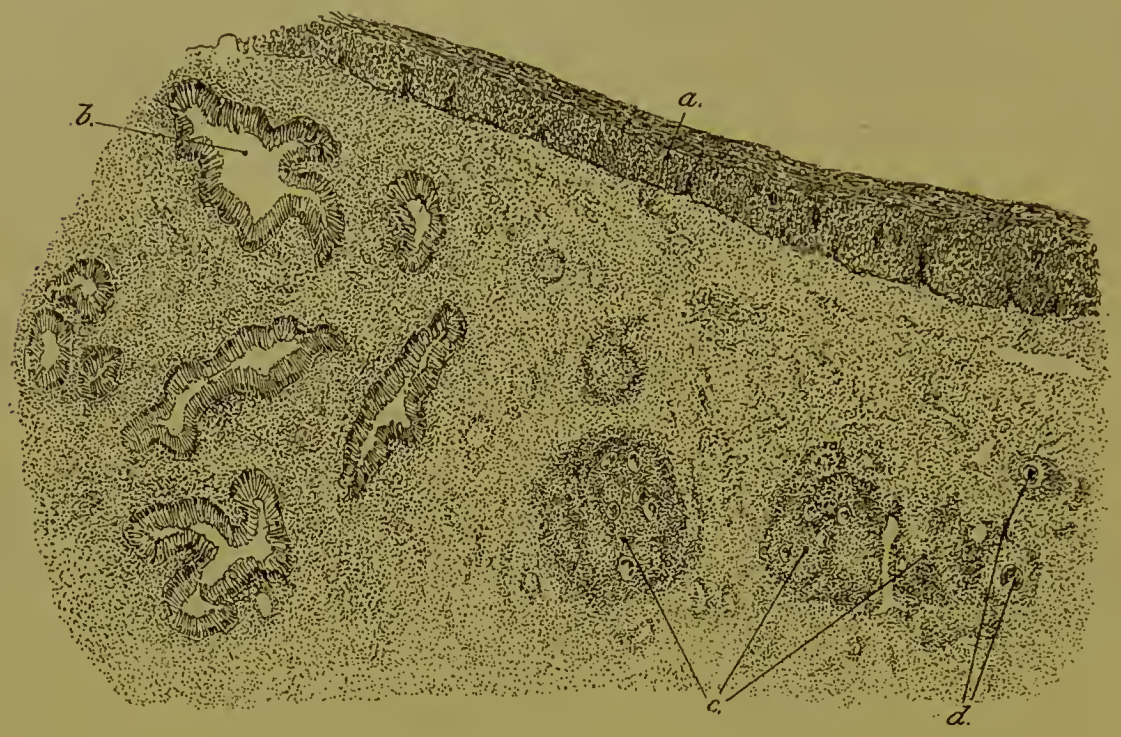


Tuberculose des Collum uteri.
a. Plattenepithel. b. Drüsen. c. Tuberkel mit Riesenzellen (d).

In einem zweiten Falle waren erhebliche Hyperplasieen der Epithelien der Cervixdrüsen vorhanden, so dass die Drüsenschläuche mit mehreren Lagen in Wucherung begriffener Cylinderepithelien ausgekleidet waren. Bedenkt man ausserdem, dass bei der Tuberculose auch Wucherungen des Plattenepithels (Carl Friedländer's atypische Epithelwucherungen) mit Bildung von netzförmigen Strängen im subepithelialen Gewebe vorkommen, andrerseits aber auch beim Carcinom Riesenzellen beschrieben worden sind, so ergiebt sich, dass bei dem Streben nach möglichst frühzeitiger mikroskopischer Diagnose leicht Irrtümer vorkommen können. Ich bin sogar überzeugt, dass häufiger Uteri wegen „beginnenden" Carcinoms exstirpirt worden sind, bei welchen es sich in Wirklichkeit um Tuberculose gehandelt hat. In Zukunft müsste hierauf mehr geachtet werden. Der für die Differentialdiagnose so wichtige Nachweis von Tuberkelbacillen fällt leider bei der Untersuchung von Probeschnitten meist negativ aus.

# IV. Der Gebärmutterkörper.

Der Gebärmutterkörper ist derjenige Teil der Gebärmutter, welcher am inneren Muttermunde beginnt und bis zum Gebärmuttergrunde (Fundus uteri) reicht. Derselbe setzt sich zusammen aus der Schleimhaut, der Muskulatur und dem peritonealen Ueberzuge. Das Hauptinteresse fällt der Gebärmutterschleimhaut, dem Endometrium, zu, da der bei weitem grösste Teil der Erkrankungen der Gebärmutter seinen ursprünglichen Sitz in dieser hat, oder dieselbe fast immer bei einer Erkrankung der inneren Genitalien in Mitleidenschaft gezogen wird. Da man ferner bei den zu diagnostischen oder therapeutischen Zwecken vorgenommenen Auskratzungen fast immer nur Schleimhaut erhält, so ist es vor allen Dingen erforderlich, sich mit dieser auf das Genaueste bekannt zu machen. Hierbei muss man, noch mehr als beim Gebärmutterhalse, die normalen Verhältnisse berücksichtigen. Denn es giebt kein anderes Organ im menschlichen Körper, welches schon in der Norm so vielfachem Wechsel ausgesetzt ist, als gerade die Uterusschleimhaut. Dieselbe ist eben so verschieden in der Pubertätszeit und dem hohen Alter, wie während und nach der Menstruation, wie während der Schwangerschaft und nach derselben bis zur Wiederherstellung des ursprünglichen Zustandes.

Nur zu leicht kann derjenige, welcher diese Verhältnisse nicht kennt, hier ganz normale Erscheinungen für krankhafte halten. Wir werden daher erst nach der Besprechung der verschiedenen normalen Verhältnisse an die pathologische Anatomie des Endometrium herangehen können.

## A. Die Schleimhaut des Gebärmutterkörpers (Endometrium).

### 1. Normale Anatomie.

Die Schleimhaut des Gebärmutterkörpers ist die innere Bekleidung des den Gebärmutterkörper bildenden Hohlmuskels. Nach aussen wird Letzterer von einem peritonealen Ueberzuge begrenzt. Unmittelbar unter diesem und mit demselben in so inniger Verwachsung, dass ein glattes Abstreifen nicht möglich ist, liegt eine dünne, in ihrer Hauptrichtung längs verlaufende Muskelschicht, welcher eine Lage mit reichlich entwickeltem Bindegewebe folgt. In dieser verlaufen die den Uteruskörper versorgenden, grösseren Gefässstämme, um nach innen die Aeste zu den Muskelbündeln und zur Schleimhaut zu senden, in welcher sie sich in ein Netz von Kapillaren auflösen. Die zirkulär verlaufenden Gefässe haben eine ziemlich beträchtliche Grösse. Die Arterien zeichnen sich besonders durch die Dicke ihrer Wandungen aus.

Die Muskelschicht, welche dieser Gefässschicht folgt, bildet fast die ganze Dicke der Uteruswand. Dieselbe besteht nach den Angaben einiger Lehrbücher aus einer längs verlaufenden, äusseren Schicht, einer sich kreuzenden und einer inneren Ringschicht, deren Fasern in die untersten Schichten der

Schleimhaut ausstrahlen. Nach neueren Untersuchungen kann man jedoch eine derartige, schematische Unterscheidung der einzelnen Schichten nicht aufrecht halten. Nach den Durchschnitten, welche ich selbst gemacht habe, scheint mir die Hauptmasse der Muskulatur von einer Ringschicht gebildet zu werden, in welcher jedoch auch in anderer Richtung verlaufende Fasern vorhanden sind. Unmittelbar unter der Schleimhaut kann man eine dünne, längs verlaufende Muskelschicht unterscheiden. Die Schleimhaut besitzt also keine Submucosa (vergl. Fig. 4). Man hat zwar die dickste Schicht der Muskulatur als Muscularis Mucosae auffassen wollen, und dem entsprechend die Gefässschicht als eigentliche Muskulatur. Diese Auffassung steht jedoch ganz vereinzelt da und ist durch eingehende Nachprüfungen in jüngster Zeit als unhaltbar zurückgewiesen worden.

### a) Das Endometrium der geschlechtsreifen Frau in ruhendem Zustande (i. e. zwischen zwei Menstruationen).

Das Endometrium bedeckt die Innenfläche der Gebärmutter in einer circa 1—2 mm dicken, grauweissen, mattglänzenden Schicht von weicher Beschaffenheit. Dasselbe besteht aus dem Grundgewebe (Stroma), in welchem die Gefässe verlaufen, und aus den Uterusdrüsen.

Das Grund-, auch interglanduläre Gewebe könnte man als lymphoides Gewebe bezeichnen. Es besteht in der Hauptsache aus rundlich ovalen Zellen, annähernd von der Grösse der weissen Blutkörperchen, welche in einem äusserst feinen, den Zellen gegenüber ganz in den Hintergrund tretenden, fasrigen Bindegewebsnetze liegen.

Die Form der Zellen ist nicht überall dieselbe ovale, sondern man findet teils um die Drüsen herum, teils in der Nähe der Muskulatur auch spindelförmige Elemente eingestreut. Die Zellgrenzen selbst sind nur schwer in den gewöhnlich gehärteten Präparaten (Alkohol) zu erkennen, da der Kern den bei weitem grössten Teil der Zelle einnimmt, deren Membran und durchsichtiges Protoplasma der äusseren Kontur des Kernes so nahe anliegen, dass man meist nur den letzteren sieht.

Nach der Gebärmutterhöhle zu wird die Schleimhaut von einem einschichtigen, flimmernden Cylinderepithel bekleidet, während dieselbe nach der Muskulatur hin sich nicht scharf abgrenzt, sondern ein allmähliches Durchwachsen von Schleimhaut und Muskulatur stattfindet. Man trifft daher in den tiefsten Schleimhautschichten Muskelfasern, wie umgekehrt in den obersten Muskellagen Schleimhautbestandteile.

Das Oberflächenepithel, dessen Zellen etwas niedriger und ein wenig breiter sind, als die des Cervicalkanals, verläuft nicht continuirlich über die Oberfläche, sondern bildet in bestimmten Zwischenräumen trichterförmige Einsenkungen, die mit der Lupe sich als punktförmige Oeffnungen darstellen. Diese führen in die sog. Uterindrüsen, welche mit demselben Epithel bekleidet sind, wie die Oberfläche.

Die Uterindrüsen sind tubuläre Drüsen, durchbohren die ganze Schleimhaut in senkrechter oder schräger Richtung, so dass ihr Fundus nicht selten schon in den obersten Schichten der Muskulatur liegt. Im oberen Drittel verlaufen die Drüsen gewöhnlich gerade, während dieselben in grösserer Tiefe häufig etwas geschlängelt sind, sich auch mitunter gabeln. Hierdurch kommt es, dass man auf Schnitten, welche senkrecht zur Oberfläche geführt werden,

Fig. 25.




a. Annähernd normales Endometrium (Geringe Vermehrung der Drüsen). b. Muskulatur. — Die Grenze zwischen Muskulatur und Schleimhaut ist in diesem Präparat bei schwacher Vergrösserung ziemlich scharf. — Oberfläche mit Cylinderepithel bekleidet. In den der Oberfläche zunächst gelegenen Drüsen sind die Epithelien ausgefallen. Die Drüsenmündungen sind nicht mitgetroffen.

in den oberen Schichten die Drüsen meist längs, in den tieferen dagegen quer oder schräg trifft, mit anderen Worten: Man sieht auf einem derartigen mikroskopischen Bilde teils lange, mit Cylinderepithel besetzte Schläuche teils ovale oder kreisrunde, mit demselben Epithel bekleidete Hohlräume. Da sich nun, wie gesagt, in der Tiefe die Drüsen häufig teilen und auch geschlängelt verlaufen, so wird man hier naturgemäss das Drüsenlumen häufiger durchschneiden, als da, wo die Drüse ungeteilt und gerade verläuft. Hierdurch kann leicht der Eindruck erweckt werden, als handle es sich um eine pathologische Vermehrung der Drüsen. Massgebend für die Beurteilung bleibt die Zahl der

Drüsen in den oberen Abschnitten, deren man bei mittlerer Vergrösserung, also z. B. Hartnack Oc. II, Obj. 4, 5—7 auf einem Gesichtsfelde unter normalen Verhältnissen sieht.

Fig. 26.




Annähernd normales Endometrium. (Starke Vergrösserung.)
a. Oberfläehenepithel. b. Drüsenlängsschnitte. c. Drüsenquer- und Schrägschnitte ($c_1$). d. Zwischengewebe, bestehend in der Hauptsache aus ovalen Kernen (Zellgrenzen nicht sichtbar), bei „e" spindelförmig. Bei „f" ist etwas mehr faseriges Bindegewebe als zwischen den übrigen Zellen vorhanden. g. Invaginierte Drüse.

Die Weite der Drüsenlichtung ist eine sehr wechselnde, eine bestimmte Norm lässt sich in Zahlen kaum ausdrücken. Nicht selten ist das Lumen so eng, dass sich die Epithelien der gegenüberliegenden Seiten fast berühren, dass jedenfalls für den Kanal selbst nur eine minimale Weite übrig bleibt. Jedoch kann man auch eine etwas weitere Drüse noch nicht als pathologisch

bezeichnen. Mitunter ist auch die Form nicht eine gleichmässig runde, sondern es erhebt sich, ähnlich wie bei den Cervicaldrüsen, das Zwischengewebe gegen die Drüse hin, so dass sowohl eine ungleichmässige Form entsteht, als auch das Lumen erheblich eingeengt wird. Nicht selten findet man in einem Drüsenlumen noch einen zweiten Kranz von Epithelien, als Ausdruck für eine Invagination der Drüsenwand (Fig. 26 g).

Auf eine andere Erscheinung sei hier noch hingewiesen. Man sieht nämlich sehr häufig die Drüsen von dem Zwischengewebe durch einen leeren Raum getrennt, welcher, wie eine Mondsichel, der einen Drüsenwand anliegt oder den ganzen Drüsenquerschnitt kreisförmig umgiebt. Dies wird durch das verschiedene Verhalten des Stromas und der Epithelien gegenüber dem Alkohol bewirkt. Die Zusammenziehung der Epithelien ist gewöhnlich eine sehr gleichmässige, der eng zusammengezogene Kreis der Cylinderepithelien so scharf begrenzt, dass man hieraus wohl auf das Vorhandensein einer Membrana propria schliessen kann. Durch dieselbe werden die Drüsen scharf von dem Zwischengewebe abgegrenzt. Auch in anderer Weise kann man sich von dem Vorhandensein einer solchen Membran überzeugen. Pinselt man nämlich einen feinen Schnitt im Wasser aus, so fallen die Epithelien vollkommen aus; es bleiben im Zwischengewebe nur ganz scharf begrenzte Hohlräume übrig, deren endothelartige Begrenzung man als besondere Membranen isolieren kann. Wesentlich verschieden von diesen, normaler Weise nicht vorhandenen Hohlräumen sind die mondsichelförmigen Hohlräume, welche hin und wieder eine Drüsenwand von dem Zwischengewebe trennen. Dies sind Schnitte durch Capillargefässe, wie sich bei stärkerer Vergrösserung aus dem Vorhandensein der Capillarwand (Endothelien) ergiebt.

Wir kommen hiermit zur Besprechung der Gefässverteilung im Endometrium.

Die in der Muskulatur verlaufenden Gefässe, Arterien und Venen, verästeln sich, je näher dieselben der Schleimhaut kommen, immer mehr, um sich in der Schleimhaut selbst in ein Capillarnetz aufzulösen. Nur in den der Muskulatur zunächst gelegenen Teilen der Schleimhaut sieht man noch vereinzelte, sehr kleine Arterien und Venen. In den inneren Schichten dagegen sind nur Capillaren vorhanden, deren Blut teils die Drüsen umspült, teils das übrige Gewebe durchfliesst. Die Zahl der venösen Capillaren soll von der der arteriellen bei weitem übertroffen werden. Da die Capillaren äusserst eng und dünnwandig sind, so kommen dieselben am nicht injicierten Präparate nur schlecht zur Anschauung. Es sind oft nichts weiter als haarfeine Spältchen zwischen zwei Zellen, welche zunächst nur den Eindruck erwecken, als wäre eine Zelle ausgefallen. Nur durch den Nachweis von Endothelien bei starker Vergrösserung und sehr dünnen Schnitten ist der Beweis zu erbringen, dass es sich in der That um Capillaren handelt.

Ausser den Blutgefässen besitzt nun das Endometrium noch ein ausgedehntes Lymphgefässnetz, über dessen mikroskopisches Aussehen bis jetzt

zuverlässige Angaben fehlen. Im Allgemeinen heisst es, dass die ganze Uterusschleimhaut von der Portio bis zum Fundus von einem dichten Lymphgefässnetze nach allen Richtungen hin und in den feinsten Verzweigungen durchzogen ist. Wie aber diese feinsten Verzweigungen aussehen, ob sie eigene Wandungen haben (was nach den neuesten Untersuchungen wahrscheinlich zu sein scheint), oder ob es nur Gewebsspalten sind, ob wesentliche Unterschiede von den Blutgefässcapillaren vorhanden sind, ob sie Klappen besitzen, Erweiterungen oder Sinus bilden, das alles sind Fragen, welche der Beantwortung harren, deren Entscheidung jedoch sowohl für die normale als auch für die pathologische Anatomie von höchster Bedeutung sind.

### b) Das Endometrium während der Menstruation.

Die regelmässig, alle 4 Wochen wiederkehrende Menstruation, welche sich als eine Blutentleerung aus der Gebärmutterhöhle darstellt, bewirkt auch in der Schleimhaut des Gebärmutterkörpers ganz bestimmte, sich ebenso regelmässig wiederholende Veränderungen. Dieselben gehen im Wesentlichen von den Blutgefässen aus.

Beim normalen Endometrium hat man, wie dies kurz vorher bemerkt worden war, mitunter Mühe, die feinen Capillaren aufzufinden. Während der Menstruation jedoch werden dieselben prall mit Blut gefüllt, häufig so, dass sie sich bis zu bedeutender Grösse ausdehnen.

Da sich die Gefässe an der Uterusinnenfläche nicht öffnen, so kann auch, solange dieselben nur sehr prall gefüllt sind, eine Blutung nach aussen nicht erfolgen. Dies wird erst dann geschehen, wenn der Druck so gross ist, dass ein Teil des Blutes aus den Gefässbahnen herausgepresst wird und sich frei in das Gewebe ergiesst. Dies tritt in der That bei jeder Menstruation ein. Man findet dann in dem interglandulären Gewebe grössere und kleinere Herde von freiem Blut, welches sich zum Teil zwischen die Maschen des interglandulären Gewebes ergiesst und dieses entweder verdrängt, oder aber direkt zerstört. Diese letztere, von manchen Autoren bestrittene Thatsache kann man daraus erkennen, dass häufig innerhalb der Blutergüsse sich noch zum Teil erhaltene, zum Teil in Zerfall begriffene Zellen des ursprünglichen Schleimhautgewebes befinden.

Das Blut, welches sich jetzt nicht mehr in seinen vorgeschriebenen Bahnen befindet, sickert unter dem fortdauernden Druck des immer von neuem nachgepressten Blutes überall dahin, wo es den geringsten Widerstand findet. So tritt es zwischen die Epithelien der Drüsen und in diese selbst hinein, dieselben mitunter prall ausfüllend; oder es fliesst direkt durch die Oberflächenepithelien in die Gebärmutterhöhle, um von hier durch die Contractionen des Uterus ausgestossen zu werden.

Bei dem gewaltsamen Durchdringen des Blutes durch die Epithelien, sowohl der Oberfläche als auch der Drüsen, kommt es, wie leicht erklärlich, öfter zu Abstossungen der Epithelien. Diese Abstossung erreicht indessen nie

einen solchen Grad, dass die Oberfläche völlig von Epithel entblösst wird; es sind vielmehr immer nur einzelne Abschnitte desselben, welche sich loslösen und bei der Untersuchung der Menstruationsflüssigkeit zwischen den Blutkörperchen gefunden werden. Dass hierbei auch einmal die obersten Lagen des Gewebes an einzelnen, besonders vom Blute aufgelockerten Stellen mit ausgestossen werden können, bedarf wohl kaum der Erwähnung.

Neben den roten Blutkörperchen treten natürlich auch farblose aus den Gefässen aus. Diese liegen dann bald in grösseren, bald in kleineren Haufen in dem Gewebe und täuschen leicht Herde von kleinzelliger Infiltration vor, ohne dass es sich in Wirklichkeit um einen entzündlichen Vorgang handelt. Die Zellen des Zwischengewebes bewahren vielmehr im grossen ganzen ihre ursprüngliche Form, es sei denn, dass einzelne durch den Druck zertrümmert werden, andere fettig degenerieren. Sonstige Veränderungen sind an einer vorher normalen Uterusschleimhaut auch während der Menstruation nicht nachzuweisen.

Dasselbe Verhalten zeigen die Epithelien. Trotz der starken Hyperämie kommt es zu keinen Wucherungen derselben, vielleicht weil die Hyperämie gewöhnlich in wenigen Tagen wieder zurückgeht. Dagegen machen sich auch hier die durch den starken, mechanischen Druck entstandenen Abweichungen vom Normalen bemerkbar; so findet man viele Epithelien von ihrer Grundlage abgelöst. Diese gehen, wie oben bemerkt, von der Oberfläche direkt in das Menstrualblut über oder erfüllen zum Teil die Drüsenlumina und werden von hier durch die Ausführungsgänge ebenfalls in die Uterushöhle weiterbefördert.

Wenn ich kurz resumiere, so sind die Veränderungen, welche durch die Menstruation in der normalen Uterusschleimhat hervorgerufen werden, vorwiegend mechanischer Natur, bestehend in teilweisen Zertrümmerungen der Zellen des Zwischengewebes und der Epithelien durch den Druck des austretenden Blutes. Zum Teil handelt es sich auch um fettige Degeneration der Zellen.

Da bekanntlich die Uterusschleimhaut eine merkwürdige Regenerationsfähigkeit besitzt, so tritt auch sehr bald nach dem Aufhören der Menstruation ein Restitutio ein, so vollständig, dass man schon wenige Tage nachher von der vorhergegangenen Veränderung nichts mehr wahrnehmen kann. Die abgestossenen Epithelien wachsen aus den übrigen Epithelien nach, und das nicht nach aussen ergossene, sondern im Gewebe zurückgebliebene Blut wird vollkommen resorbiert, gleichzeitig mit den etwa in Zerfall begriffenen Zellen des Zwischengewebes.

Bei der Besprechung dieser normalen Menstruationsvorgänge müssen wir uns noch mit einer Anomalie der Menstruation beschäftigen, welche nicht ganz selten zur Beobachtung gelangt und von grossem, diagnostischen Interesse ist. Es ist dies diejenige Form der Menstruation, bei welcher nicht nur flüssiges Blut, sondern ganze Schichten der Uterusschleimhaut, unter Umständen ein

vollständiger Abguss der Uterusinnenfläche ausgestossen werden kann. Da die Ausstossung einer solchen Membran gewöhnlich mit sehr heftigen Schmerzen verbunden ist, so hat man diese Anomalie, indem man das anatomische Produkt und die klinische Erscheinung zusammenfasste, mit dem höchst unglücklichen Namen, Dysmenorrhoea membranacea belegt. Ebenso ungeeignet, weil den anatomischen Thatsachen nicht entsprechend, scheint mir für diesen Zustand die Bezeichnung Endometritis exfoliativa, welcher man in neueren Arbeiten öfter begegnet. Denn es handelt sich hierbei, wie wir bald sehen werden, keineswegs um entzündliche Veränderungen. Freilich kann auch bei einer vorher entzündeten Uterusschleimhaut die Ausstossung einer solchen Membran vorkommen, ohne dass dies eine Folge jener Entzündung ist. Denn diese Anomalie kommt auch bei Schleimhäuten vor, welche keine Spur von entzündlichen Veränderungen aufzuweisen haben. Ebensowenig, wie man bei der intra- oder extrauterinen Schwangerschaft, die Ausstossung der Decidua als das Produkt einer Entzündung auffassen kann, ebensowenig bei der Menstruation. Es ist ein Vorgang, dessen Ursache wir bis jetzt nicht kennen. Wir müssen uns eben mit der einmal gegebenen Thatsache abfinden. Es scheint mir daher zweckmässiger, die bei der Menstruation ausgestossene Haut einfach als

**Decidua menstrualis**

zu bezeichnen. Hiermit ist auch schon das makroskopische Aussehen dieser Membran ausgedrückt.

Wir hatten gesehen, dass bei der gewöhnlichen Menstruation mitunter ausser den Epithelien auch einzelne Fetzen der Uterusschleimhaut mit ausgestossen werden. Die Decidua menstrualis stellt nun einen Abguss des ganzen Innern des Gebärmutterkörpers dar, welcher entweder in toto oder in mehreren zusammenhängenden Stücken ausgestossen wird.

Welches ist nun die mikroskopische Zusammensetzung einer solchen Decidua?

Meines Erachtens wäre es falsch, hier irgend einen besonderen Typus aufstellen und besondere Zellen des Zwischengewebes oder Veränderungen an den Epithelien als charakteristisch für eine solche Decidua erklären zu wollen. Nur eins kann man mit Sicherheit sagen, dass nämlich diese Membranen aus den obersten Schichten der Uterusschleimhaut bestehen. Demgemäss wird man auch deren Bestandteile darin jedesmal finden müssen, also Epithelien, Drüsen, interglanduläres Gewebe und Gefässe. Ob aber diese Bestandteile dem Bilde entsprechen, wie wir es eben bei der Betrachtung der normalen Schleimhaut kennen gelernt haben, oder ob sich Veränderungen entzündlicher Art etc. darin finden, wird davon abhängen, wie die Beschaffenheit der Schleimhaut vor der Menstruation war. Ich glaube, dass sich so mit Leichtigkeit die ganz verschiedenen Ansichten der einzelnen Autoren erklären lassen, von denen der eine diese, der andere jene Zellform des interglandulären Gewebes,

der eine diese, der andere jene Veränderung an den Drüsen, resp. Oberflächenepithelien als charakteristisch für diesen Zustand beschreibt.

Die folgende Zeichnung (Fig. 27) stellt das mikroskopische Bild einer solchen ausgestossenen Decidua menstrualis dar, deren Schleimhaut vorher eine normale Beschaffenheit gehabt haben muss. Das Zwischengewebe zeigt

Fig. 27.

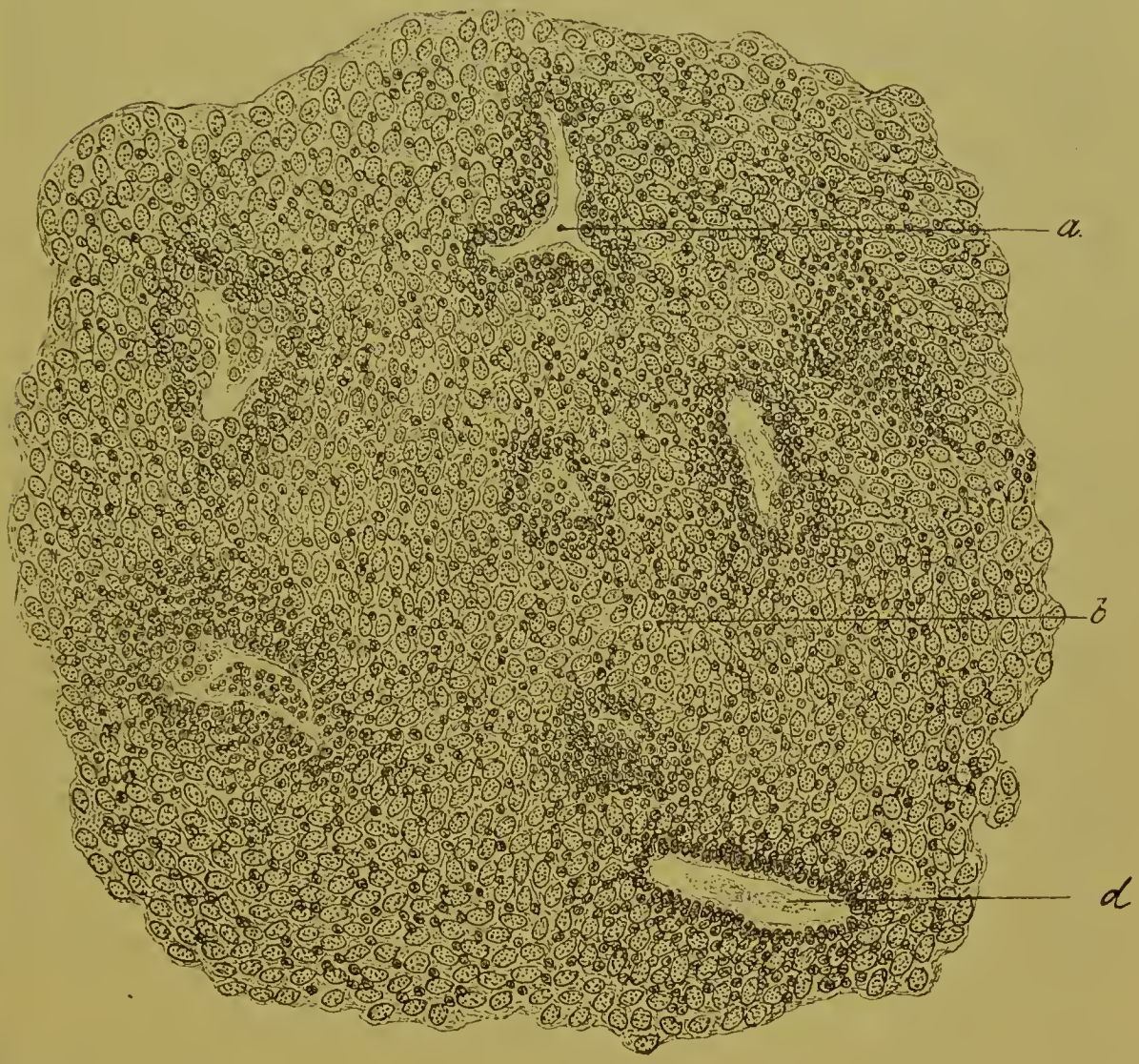


Decidua menstrualis.

a. Gefässdurchschnitte, umgeben von einer Anhäufung von Rundzellen. b. Interglanduläres Gewebe, bestehend aus den normalen Zellen mit dazwischen unregelmässig zerstreuten Rundzellen. d. Durchschnitt durch eine Drüse, welche etwas ektatisch ist und deren dicht stehende Epithelien etwas kleiner sind als in der Norm.

die bekannten ovalen Zellen, welche wir als die normalen Bestandteile des interglandulären Gewebes bereits kennen gelernt hatten. Gegen die Norm abweichend ist nur die Durchsetzung dieses Gewebes mit kleinen Rundzellen. Diese ist aber ganz selbstverständlich, da wir es hier mit einer menstruierenden Schleimhaut zu thun haben, in welcher ja rote und weisse Blutkörperchen aus den Gefässen in das Zwischengewebe treten. Dass diese vereinzelt zwischen

den Zellen liegenden Rundzellen thatsächlich aus den Gefässen stammen, ergiebt sich aus der massenhaften Ansammlung solcher Zellen um die Gefässe selbst. Als dritten wesentlichen Bestandteil findet man dann noch den Durchschnitt durch eine Drüse bei d. Diese zeigt nicht ganz die normale runde Form, sondern ist etwas ektatisch, was jedoch nicht als besonders pathologisch aufzufassen ist, da ja die Utriculardrüsen im allgemeinen keine mathematisch bestimmte Form besitzen, sondern bald eine etwas engere, bald eine etwas weitere Lichtung haben. Die Epithelien der Drüsen sind gegen das Normale auch nicht wesentlich verändert, wenn sie auch ein wenig dichter stehen als gewöhnlich. Eine besondere charakteristische Veränderung, wie sie eine solche Decidua bei der Schwangerschaft zeigt, ist jedoch nicht vorhanden. Im Inneren der Drüse findet sich eine unbestimmte Masse, welche Gerinnsel (Schleim, Blut) zu sein scheint. Auch dies würde dem gewöhnlichen Vorkommen bei der Menstruation entsprechen. Dass häufig die Capillaren, welche man in solchen Häuten findet, prall mit Blut gefüllt sind, bedarf ebenfalls keiner besonderen Erwähnung.

In dem vorliegenden Präparate sind also alle Bestandteile der Schleimhaut und zwar in annähernd normalem Zustande vertreten. War vorher eine Entzündung mit produktiven Vorgängen, so können natürlich die Zellen alle die Formen annehmen, welche wir später bei der Besprechung der entzündlichen Prozesse kennen lernen werden. Diese können sowohl zu grossen deciduaähnlichen Zellen auswachsen, als auch regressive Veränderungen zeigen. Jedenfalls wäre es grundfalsch zu sagen, dass z. B. die grossen Zellen des Zwischengewebes, wie sie ähnlich bei der Schwangerschaft sind, charakteristisch für eine bei der Menstruation ausgestossene Decidua wären; ebenso falsch, als wollte man eine zufällig starke Bindegewebsvermehrung dafür als Typus aufstellen. Waren andererseits an den Drüsenepithelien produktive Veränderungen vorhanden, also z. B. Wucherungen, welche mitunter zur Bildung mehrerer über einanderliegenden Lagen von Epithelien führen, so wird man dieselben Verhältnisse wieder finden, wenn bei so beschaffener Schleimhaut zufällig eine Ausstossung während der Menstruation stattgefunden hat.

Da die Ausstossung einer solchen Menstruationsdecidua mitunter mit sehr starken Blutungen verbunden ist, so tritt an den Arzt die Frage heran, ob es sich nicht doch um einen Abort handelt, eine Frage, deren Entscheidung vor Gericht unter Umständen von grosser Bedeutung sein kann.

Ist es möglich, durch die mikroskopische Untersuchung einer solchen, aus dem Uterus ausgestossenen Haut oder eines Gewebsstückes festzustellen, ob es sich um eine Schwangerschaft gehandelt hat oder nicht?

Zu diesem Zweck müssen wir uns zunächst mit denjenigen Veränderungen beschäftigen, welche die Uterusschleimhaut während der Schwangerschaft erleidet. Da die Schwangerschaft eine physiologische Function des Uterus ist, so gehört die Besprechung der hierbei auftretenden Veränderungen der Uterusschleimhaut natürlich zur normalen Anatomie dieses Teiles, ebenso wie die

Menstruation. Freilich ist die Umwandlung der Uterusschleimhaut bei der Schwangerschaft eine so gewaltige, — es gehen verschiedene Elemente derselben, welche wir oben kennen gelernt haben, vollständig zu Grunde, andere werden neugebildet, die Form der einzelnen Elemente wird eine so völlig veränderte — dass es immer Schwierigkeiten bereitet, dem Lernenden klar zu machen, dass alle diese Veränderungen innerhalb der physiologischen Grenzen liegen. Allerdings haben die mikroskopischen Bilder mitunter ein solche Aehnlichkeit mit pathologischen Prozessen, wenigstens auf kleinen, zur Probe entnommenen Stückchen, dass sogar ganz geübte Mikroskopiker aus einem solchen Stückchen eine bösartige Neubildung diagnosticiert, den Uterus exstirpiert und nachher eine — normale Schwangerschaft ohne die Spur eines pathologischen Processes gefunden haben.

Bei den vorliegenden Besprechungen handelt es sich ausschliesslich um praktisch wichtige Fragen, nicht um spezielle, anatomische Untersuchungen. Diagnostische Zweifel werden sich aber nur in den ersten Monaten der Schwangerschaft ergeben, wenn die Vergrösserung des Uterus noch eine geringe ist. Ist z. B., wie dies öfter vorkommt, die Frucht unbemerkt abgegangen, und es bestehen nachträglich Blutungen von unregelmässigem Typus, welche die Kranke oft in kurzer Zeit sehr herunterbringen, oder handelt es sich um ausgestossene Stücke, wie dies bei der Extrauterinschwangerschaft vorkommt, so sind die Erscheinungen oft derartig, dass der Verdacht auf eine Neubildung wach gerufen werden kann. Die Anamnese, von der man in solchen Fällen annehmen sollte, dass sie ein wichtiger Faktor bei der Beurteilung der Schwangerschaft ist, kann keinesfalls als etwas Beweisendes angesehen werden, da hier bekanntermassen alle möglichen Abweichungen von der Norm vorkommen. Selbstverständlich wird es in derartig zweifelhaften Fällen von grossem Wert sein, wenn man mit Sicherheit durch die mikroskopische Untersuchung entscheiden kann, ob es sich um eine Schwangerschaft handelt oder um eine Neubildung. Denn häufig wird es erst von dieser Diagnose abhängen, ob man überhaupt einen Eingriff und welchen vorzunehmen hat.

### c) Das Endometrium in den ersten Monaten der intrauterinen Schwangerschaft.

Mit Eintritt einer Schwangerschaft wird ein ganz eigentümlicher Reiz auf die Uterusschleimhaut ausgeübt, deren Endprodukt darin besteht, dass dieselbe sich in erheblicher Weise, um das Zehnfache und mehr des ursprünglichen Volumens verdickt. Diese Verdickung wird durch die Wucherung der einzelnen, die Schleimhaut zusammensetzenden Elemente bewirkt, welche in sehr verschiedener Weise bei diesem Vorgange in Mitleidenschaft gezogen werden.

Gleich mit dem Beginn der Schwangerschaft und Hand in Hand mit der Dickenzunahme der Schleimhaut geht eine Vergrösserung der Drüsen. Dieselbe ist insofern eine ungleichmässige, als die der Mündung näher gelegenen Theile

lang gestreckt und beträchtlich ausgedehnt werden, während die tieferen Partieen der Drüsen bis zur Muskulatur hin einen stark geschlängelten Verlauf annehmen. Im mikroskopischen Präparate wird sich diese verschiedenartige Zunahme so darstellen, dass die inneren Partieen weniger zahlreiche Schnitte durch die Drüsen aufzuweisen haben, während in den gegen die Muskulatur hin gelegenen (äusseren) Schleimhautschichten so viel Drüsendurchschnitte vorhanden sind, dass das zwischenliegende Gewebe fast ganz in den Hintergrund tritt. Hiermit beginnt bereits eine Schichtung in zwei Teile, welche in der Folge noch markanter wird. Denn je mehr das Zwischengewebe in den äusseren Partieen verschwindet, und hier schliesslich nur noch ein bienenwabenähnliches, fast ganz aus Drüsen bestehendes Gewebe übrig bleibt, um so mehr nimmt dasselbe an Mächtigkeit in den inneren Partieen zu, so dass hier gerade das Entgegengesetzte eintritt, nämlich ein Verschwinden der Drüsen infolge vollständigen Ueberwucherns des Zwischengewebes. So kommt es denn zur Schichtung der Schleimhaut in zwei Teile, welche entsprechend dem Aussehen und der Consistenz der Gewebe die „compacte“ oder „Zellenschicht“ und die „spongiöse“ oder „Drüsenschicht“ genannt werden. Die Zellenschicht ist diejenige, welche bei der Ausstossung des Eies mit ausgestossen wird, während die Drüsenschicht im Uterus zurückbleibt, dazu bestimmt, bei der Regeneration der Schleimhaut die Epithelien für die Drüsen und für die Oberfläche zu liefern.

Wenn wir nun die Elemente im einzelnen betrachten, so ergiebt sich zunächst für die die Drüsen auskleidenden Epithelien, dass sie ihre Form vollständig verändern (Fig. 28, a). Aus den zarten, hochcylindrischen Zellen bilden sich flache, kubische Gebilde, welche, je weiter die Schwangerschaft fortschreitet, um so platter werden, so dass sie bald breiter als lang sind, wenig Protoplasma besitzen, und der Kern fast die ganze Zelle ausfüllt. Die Aehnlichkeit mit Cylinderzellen verschwindet fast ganz, so dass man vielleicht mit mehr Recht ihnen eine Aehnlichkeit mit Plattenepithelien zusprechen kann, wohlverstanden nur nach ihrer äusseren Form, keineswegs in Bezug auf ihre Entstehung; denn dieselben haben, wie wir ja eben gesehen haben, in Wirklichkeit mit Plattenepithelien gar nichts zu thun.

Wenn man die verschiedenen Drüsendurchschnitte auf Fig. 28 betrachtet, so sieht man, dass dieselben eine wesentlich andere Form haben als beim normalen Endometrium. Im Vergleich zu diesem sind hier die Drüsen ektatisch und von unregelmässiger Gestalt. Es ist nichts mehr von jenen nahezu kreisrunden Durchschnitten zu sehen, in denen für die Drüsenlichtung selbst nur zwischen den hohen Epithelien ein kleiner Raum übrig geblieben war. Was bereits bei dieser Zeichnung auffällt, sind die dreieckigen Durchschnitte, obschon die Schwangerschaft in diesem Falle erst seit ca. 7 Wochen bestand. Diese dreieckige Gestalt bildet sich immer mehr aus, und die Drüsenreste, welche am Ende der Schwangerschaft dicht an der Muskulatur liegen, haben fast alle nur diese Form.

Ich bin so ausführlich auf diese Veränderungen an den Drüsen eingegangen, weil man denselben eine sehr grosse Bedeutung für die Diagnose der Schwangerschaft bei der Auskratzung oder einem spontan ausgestossenen Stückchen zugeschrieben hat. Man hat gesagt, dass diese Abplattung der Cylinderepithelien geradezu charakteristisch für Schwangerschaft wäre. Wenn auch zugegeben werden soll, dass diese Veränderung an den Epithelien eine

Fig. 28.

Decidua bei intrauteriner Gravidität (Abort)
aus dem 2. Schwangerschaftsmonat (Auskratzung). a. Durchschnitt durch eine Drüse mit abgeplatteten Epithelien. b. Zwischengewebe, aus den sog. Deciduazellen bestehend, zwischen denen unregelmässig zerstreut an einigen Stellen Rundzellen liegen. c. Durchschnitt durch ein Gefäss; in der Wand deutliche Endothelien.

höchst auffällige und sehr prägnante ist, und der geübte Mikroskopiker, welcher immer wieder Gelegenheit hat, diese Untersuchungen anzustellen, zweifellos bei der Beurteilung eines Präparates auf diese Abplattung einen grossen Wert legen wird, so dürfte er doch daraufhin allein nie die Diagnose

auf Schwangerschaft rechtfertigen können. Um so weniger darf man derartig unsichere Angaben als Lehren für Anfänger aufstellen. Denn es kann daraus nur allzuleicht bei der Wichtigkeit, welche derartige Diagnosen mitunter haben, Unheil entstehen. Uebrigens werden wir weiter unten die Möglichkeit, aus der Decidua allein die Diagnose auf Schwangerschaft zu stellen, noch ausführlich zu besprechen haben.

Es erübrigt noch, mit wenigen Worten auf die Veränderung des Oberflächenepithels einzugehen. Dasselbe ist noch mehr als die die Drüsen auskleidenden Epithelien dem Druck des wachsenden Eies ausgesetzt. Infolgedessen plattet es sich schon früher als letztere ab und bildet nach kurzer Zeit nur noch ein endothelartiges Häutchen, welches in der zweiten Hälfte der Schwangerschaft auch noch verschwindet, so dass dann die Decidua in direkte Verbindung mit den Eihüllen tritt, mit denen ja bekanntermassen die Zellenschicht ganz verschmilzt, um am Ende der Schwangerschaft mit dem Ei in toto ausgestossen zu werden.

Dieselbe Veränderung, wie an dem Oberflächenepithel, tritt auch an dem Epithel ein, welches die Drüsenmündungen und überhaupt die Drüse in ihrem gradlinigen Verlauf auskleidet. Auch hier werden die Epithelien schliesslich in ein äusserst feines, endothelartiges Häutchen umgewandelt und gehen später ganz verloren, so dass man nicht mehr imstande ist, aus dem Aussehen eines solchen Rohres zu sagen, dass es sich um eine Drüse handelt. Dieses könnte nur entwickelungsgeschichtlich nachgewiesen werden.

Wir kommen nunmehr zur Betrachtung des Zwischengewebes. Dieses wird in noch erheblicherem Masse verändert als die Drüsen und die Epithelien.

Die Zellen des Zwischengewebes (Fig. 28, b) vergrössern sich von Beginn der Schwangerschaft an und nehmen, je weiter die Schwangerschaft vorgeschritten ist, an Grösse beständig zu, so dass sie am Ende derselben fast 5—6 mal so gross sind, als die des nicht schwangern Endometrium. Die Grössenzunahme der einzelnen Zellen bezieht sich nun weit mehr auf das Protoplasma als auf den Kern. Denn während beim normalen Endometrium, wie wir gesehen haben, gerade der Kern den Hauptbestandteil der ganzen Zelle ausgemacht hatte, wogegen das Protoplasma sehr in den Hintergrund trat, ist bei den Zellen des schwangeren Endometrium das Gegenteil der Fall. Der Kern behält annähernd seine ursprüngliche Grösse, während der Zellenleib immer mehr wächst. Auf diese Weise entsteht in der Form dieser sogenannten „Decidua“-Zellen eine gewisse Aehnlichkeit mit den Plattenepithelien. Diese wird dadurch noch grösser, dass durch den beständigen Druck, welchem das Gewebe ausgesetzt ist, die Zellen ihre ursprünglich ovale Form verlieren und sich gegen einander abplatten. Ausserdem aber verschwindet unter dem allmählichen Wachstum der Zellen das zarte, zwischen denselben befindliche Bindegewebsnetz, so dass die grossen Deciduazellen fast unmittelbar neben einander liegen, nur getrennt durch ganz schmale Saftlücken, wenn ich mich so ausdrücken darf, in welchen hier und dort kleine

Rundzellen sichtbar sind. Das Ganze gewährt ein äusserst gleichförmiges und regelmässiges Bild, so scharf charakterisiert, dass man eigentlich denken sollte, ein Zweifel in Bezug auf die Diagnose eines solchen Präparates sei ganz ausgeschlossen. Wenn es sich um so ganz normale Verhältnisse handelt, wird man auch wohl meist imstande sein, die richtige Diagnose zu stellen. Man hat jedoch bei unsern praktischen Untersuchungen gewöhnlich keine normalen, sondern pathologische Verhältnisse vor sich; und wenn man auch dieselben eben beschriebenen Elemente wiederfindet, so liegen diese doch nicht in solcher Klarheit vor, sondern sind vermischt mit andern pathologischen Produkten, welche die verschiedensten Möglichkeiten für die Diagnose zulassen. Diese zu besprechen wird unsere Aufgabe bei den einzelnen Erkrankungen sein.

Die Gefässe des Zwischengewebes nehmen ebenfalls in bedeutender Weise an den Veränderungen der übrigen Elemente Teil. Venen und Arterien, soweit dieselben in der Schleimhaut verlaufen, gehen während der Schwangerschaft ihrer Muskelwand verlustig und stellen nur noch einfache Endothelröhren dar, die allerdings nicht mehr so zart und dünn sind, wie die Capillaren des normalen Endometrium, sondern an dem allgemeinen Wachstum teilnehmen und grosse, mit Blut angefüllte Räume bilden. An der Stelle der Placenta foetalis, der Decidua basalis, öffnen sich diese Endothelröhren an der Oberfläche und senden ihr Endothel sowohl an diese, indem das frühere Epithel verschwindet, als auch an die Chorionzotten, so dass die Zwischenzottenräume rings durch Endothel von den kindlichen Teilen abgeschlossen sind, also nichts anderes darstellen, als erweiterte, von der mütterlichen Decidua herstammende Blutsinus. Diese Verhältnisse, um deren Erkenntnis man sich sehr lange gestritten hat, die aber nach den neuesten Untersuchungen wohl nicht mehr bezweifelt werden können, beziehen sich nur auf die ersten Wochen der Schwangerschaft. Später verschwindet hier, ebenso wie an der Oberfläche, das Epi- oder richtiger Endothel, und es tritt der mütterliche Kreislauf in direkte Beziehung zu den fötalen Elementen.

Mögen diese kurzen Bemerkungen über die Veränderungen des Endometrium für die erste Zeit der normalen Schwangerschaft genügen. Es bleibt noch übrig die Veränderungen des Endometrium bei einer Schwangerschaft ausserhalb der Gebärmutter zu betrachten. Wenn auch eine Extrauteringravidität nicht mehr zum „Normalen“ im geburtshilflichen Sinne gehört, so können doch die Veränderungen, welche dadurch an der Gebärmutterschleimhaut hervorgerufen werden, nicht als pathologisch bezeichnet werden. Denn sie sind ebenfalls nichts anderes, als Schwangerschaftsveränderungen, also nur eine Abart des, wie wir gesehen haben, so vielen Schwankungen in seiner normalen Zusammensetzung ausgesetzten Endometrium.

### d) Das Endometrium bei Extrauteringravidität.

Alle Untersucher sind wohl jetzt darin einig, dass bei einer Extrauterinschwangerschaft sich im Uterus eine Decidua, d. h. hinfällige Haut, die später wieder abgestossen wird, bildet. Ueber die Zusammensetzung dieser Decidua gehen aber die Meinungen immer noch auseinander, wenigstens in Bezug auf eine spontan aus dem Uterus ausgestossene, wie dies zwar nicht immer, aber doch häufig bei der Extrauteringravidität geschieht. Die spontane Ausstossung ist dann gewöhnlich das Zeichen, dass das Ei abgestorben ist. Kann man nun durch die mikroskopische Untersuchung feststellen, dass diese Decidua von einer Extrauteringravidität herrührt, so ist dies zweifellos von grossem Werte für das therapeutische Handeln.

Die Vorgänge, welche sich bei der Bildung der uterinen Decidua im Falle von Extrauteringravidität abspielen, sind folgende:

Das Endometrium zeigt hierbei Veränderungen, welche sich in zweierlei Hinsicht von denen bei intrauteriner Gravidität unterscheiden: 1. ist der Reiz, wenn das Ei nicht im Uterus selbst sich befindet, ein wesentlich geringerer. Infolgedessen sind auch die gesteigerten Wachstumsverhältnisse nicht so bedeutend, wie bei normaler Gravidität; 2. findet die Bildung der Decidua bereits mit 2—$2^1/_2$ Monaten ihren Abschluss. Bis dahin wächst auch der ganze Uterus mit, so dass bei der Palpation, wenn man nicht den Fruchtsack als isolierten Tumor fühlt, eine Differenz zwischen einer Intra- und Extrauteringravidität in Bezug auf die Grösse des Uterus nicht besteht. Nach dieser Zeit wird die Extrauteringravidität auf irgend eine Weise entweder unterbrochen, dann bildet sich der Uterus zurück, oder aber die Gravidität besteht weiter — die Frucht kann bekanntlich auch extrauterin ausgetragen werden —, dann hört trotzdem das Wachstum des Uterus auf. Gewöhnlich bildet sich auch dann die im Uterus entstandene Decidua in den weiteren Monaten der Extrauteringravidität zurück.

Unter diesen allgemeinen Voraussetzungen geht nun im Speciellen die Veränderung des Endometrium in der Art vor sich, dass sich in den ersten drei Wochen zunächst annähernd dieselben Verhältnisse zeigen, wie bei der intrauterinen Schwangerschaft.

Die Zellen des Zwischengewebes vergrössern sich zwar ebenfalls, erreichen aber selbst im dritten Monate noch nicht einmal dieselbe Grösse, wie diese Zellen bei intrauteriner Gravidität schon am Ende des ersten Monates haben. Die Vergrösserung betrifft auch hier hauptsächlich den Zellenleib, während der Kern ungefähr dieselbe Grösse, wie vorher, behält. Als weiteren Unterschied gegen die Verhältnisse bei normaler Schwangerschaft kann man auch betrachten, dass sich die Zellen nicht gegen einander abplatten, sondern nahezu ihre ursprüngliche, ovale Form bewahren. Es erklärt sich dieses Verhalten ohne weiteres aus den ganz anderen Druckverhältnissen, welche hier herrschen. Mit dem zweiten Monate — und hierin gehen besonders die Meinungen der

verschiedenen Autoren auseinander — nimmt nun, nach meinen Untersuchungen, die Wucherung der Zellen des Zwischengewebes in einer solchen Weise zu, dass es allmählich zur Ausbildung einer ausschliesslichen Zellenschicht, als inneren Belag der Schleimhaut, kommt. Die Drüsenmündungen werden, ebenso wie bei der intrauterinen Gravidität, überwuchert, und es bleiben nur noch die tieferen Teile der Drüsen, die Drüsenfundi, mit Epithel bekleidet, bestehen. Es kommt also auch hier zur Bildung einer continuierlichen Zellenschicht. Diese allein wird, wenn es zu einer spontanen Ausstossung der Decidua kommt, aus dem Uterus ausgestossen, während die Drüsenschicht im Uterus zurückbleibt. Die Epithelien der Drüsen flachen sich deutlich ab. Bei der Dickenzunahme der Schleimhaut nehmen auch hier die Drüsenschläuche nach der Mündung zu eine gestreckte Form an, während dieselben gegen die Muskulatur hin sich vielfach winden. Das Oberflächenepithel flacht sich ebenfalls ab, so dass dasselbe bei Vollendung der Deciduabildung nur ein zartes, endothelartiges Häutchen darstellt.

Das folgende Bild giebt einen mikroskopischen Schnitt durch eine derartige Haut (Fig. 29).

Zu wiederholten Malen hatte ich Gelegenheit, bei solchen spontan ausgestossenen Häuten diesen Befund zu bestätigen, glaube daher denselben als das Gewöhnliche ansehen zu müssen. Kommt es in ganz frühen Stadien der Extrauterinschwangerschaft zur Ausstossung von Decidua, was nicht das Gewöhnliche ist, so können sich hier Drüsendurchschnitte finden. Die Epithelien zeigen die für die Schwangerschaft charakteristische, kubisch breit gezogene Form. Eine absolut sichere Diagnose lässt sich aber dann allein aus der Betrachtung des mikroskopischen Präparates nicht stellen.

Die tiefe Einbuchtung, welche sich in der Zeichnung findet, hat ihre Erklärung darin, dass die Innenfläche eines derartigen Abgusses der Körperhöhle nicht glatt ist, sondern eine höchst merkwürdige Furchung zeigt. Dieselbe ist von den verschiedensten Beobachtern bemerkt und von einigen mit der Gefässverteilung in Zusammenhang gebracht worden. Auf der Höhe der durch die Furchen abgeteilten Felder soll sich je ein sternförmig verästeltes Gefäss befinden. Die Gefässe verändern sich gleichfalls, wie bei gewöhnlicher Schwangerschaft. Die Zellschicht ist von einem Netzwerke gegen die Norm bedeutend erweiterter Haargefässe durchzogen. Je mehr man von der Oberfläche in die tieferen Schichten kommt, um so mehr nehmen die Haargefässe an Grösse zu, so dass sie hier die ersteren um das 4—5 fache an Grösse übertreffen. Dieselben verlaufen teils parallel zur Oberfläche, teils steigen sie schräg zu derselben auf und liegen mitunter so dicht unter der Oberfläche, dass man keine Zellenschicht mehr über ihnen unterscheiden kann. Während in den tieferen Schichten der Verlauf ein geschlängelter ist, ist derselbe in den oberflächlichen gestreckt; Nebenäste werden von den Gefässen nicht abgegeben. An meinen Präparaten konnte ich die Gefässe überall mit einem deutlichen Endothel ausgekleidet sehen. Ob es sich jedoch um Haargefässe

handelt, lässt sich nicht mit Sicherheit entscheiden, da sowohl Arterien als auch Venen bei der Umwandlung des Endometrium in eine Decidua auch hier ihrer muskulösen Wandung verlustig gehen.

Näher auf diese ausserordentlich schwierigen Verhältnisse einzugehen, ist hier nicht der Ort; dasjenige, was für die Praxis wichtig ist, glaube ich ausführlich genug erörtert zu haben.

Dass diese Verhältnisse für die praktische Diagnostik von sehr grosser Bedeutung sind, lehrt die Thatsache, dass häufig an den Mikroskopiker die

Fig. 29.

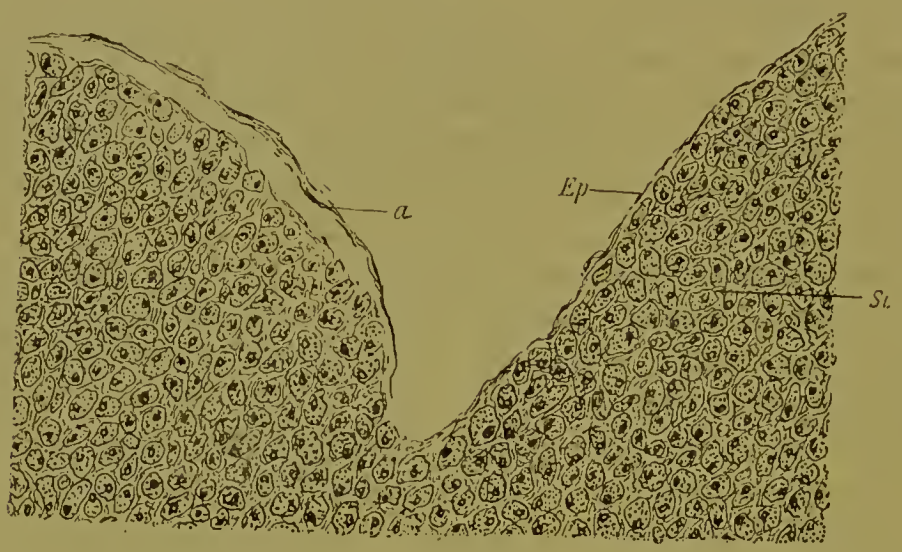


Spontan ausgestossene Decidua uterina bei Tubengravidität. ($2^1/_2$ Monate). St. Stroma, aus vergrösserten Zellen bestehend. Ep. Oberflächenepithel, zu einem Endothelähnlichen Häutchen ausgezogen. Dasselbe hat sich bei „a“ vom unterliegenden Gewebe beim Schneiden abgelöst.

Frage herantritt, ob es sich bei einem aus dem Uterus ausgestossenen Stück oder Fetzen um eine Menstruationsanomalie, einen Abort oder vielleicht um eine Extrauteringravidität handelt. Die Entscheidung dieser Frage kann in verschiedener Beziehung von Bedeutung sein. Hängt doch unter Umständen hiervon vor Gericht, z. B. bei der Anklage auf artificiellen Abort, die Freisprechung oder Verurteilung der Angeschuldigten, oder aber, z. B. bei sicherer Entscheidung, dass es sich um Extrauteringravidität handelt, die therapeutische Massnahme ab.

Wenn auch bei der voraufgegangenen Besprechung diese Verhältnisse im Einzelnen ziemlich genau behandelt worden sind, so dürfte doch eine grössere Klarheit erreicht werden, wenn wir uns noch einmal kurz die differentielle Diagnostik dieser drei Zustände im Zusammenhange vor Augen führen.

### c) Differentielle Diagnose zwischen Decidua menstrualis, Decidua uterina bei intrauteriner Gravidität (Abort) und bei extrauteriner Gravidität.

Bei der Besprechung der Veränderungen während der Schwangerschaft war immer betont worden, dass sich die Zellen des Zwischengewebes in die sogenannten Deciduazellen umwandeln. Es muss nun bei der differentiellen Diagnose von vorneherein ganz besonders hervorgehoben werden, dass die Deciduazellen keine, wenn man so sagen darf, specifische Bedeutung haben. Aus diesen grossen Zellen allein, welche ausser durch die Schwangerschaft durch jeden, ein erhöhtes Wachstum bedingenden Reiz sich bilden können, ist es unmöglich zu entscheiden, ob eine Schwangerschaft vorliegt oder nicht. Denn die Zellen des Zwischengewebes überhaupt sind ebenso, wie die ganze Schleimhaut, vielfachem Wechsel in ihrer Gestalt unterworfen, bilden sich aber infolge der Regenerationsfähigkeit der Uterusschleimhaut meist wieder vollkommen zu ihrem ursprünglichen Aussehen zurück. Ebenso verhält es sich mit den Epithelien der Drüsen. Diese nehmen ja allerdings, so lange die Schwangerschaft besteht, eine durch den Druck bewirkte, veränderte, abgeplattete Form an; sobald aber die Schwangerschaft unterbrochen wird, ein Abort eintritt, dauert es gar nicht lange, bis die frühere Form wieder hergestellt ist. Meist aber handelt es sich, wenn die Diagnose auf Schwangerschaft aus derartigen Abgängen aus dem Uterus gestellt werden soll, bereits um längere Zeit hindurch bestehende Blutungen, während welcher die Epithelien hinreichend Zeit hatten sich zu regenerieren. Auch wenn dies nicht der Fall wäre, sind die abgeplatteten oder kubischen Epithelien ebenso wenig ein sicheres Zeichen für eine Schwangerschaft wie die Deciduazellen. Wiederholt habe ich bei Uteris mit Myomen Drüsen mit solchen niedrigen Epithelien ausgekleidet gefunden. Wenn man aber etwa aus einem Mikron mehr oder weniger in der Grösse der Epithelzelle ein wichtiges Merkmal für die Diagnose aufstellen wollte, so wäre es mit dieser schlecht bestellt.

Die folgende Abbildung (Fig. 30) möge als Belag für das eben Gesagte dienen.

Die Zeichnung stammt von dem Präparate eines aus dem Uterus ausgestossenen Stückes von einer Frau, welche bereits seit drei Wochen Blutungen gehabt hatte. Die Menstruation war immer regelmässig gewesen; nur beim letzten Male hatte sie nicht, wie gewöhnlich, nach 6 Tagen aufgehört, sondern dauerte weiter an, so dass die Frau bereits ziemlich anämisch geworden war und deshalb in die Klinik aufgenommen werden musste. Der Eindruck, den die Patientin machte, war ein so kachektischer, dass der Gedanke, namentlich in Hinblick auf die Anamnese, nahelag, dass es sich hier um eine, sei es gutartige oder bösartige Neubildung handelte. Für die Annahme einer unterbrochenen Schwangerschaft lag auch nicht der geringste Anhalt vor, denn den Abgang einer Frucht oder von Stücken wollte die Frau nicht bemerkt haben.

Wenn man nun das Präparat betrachtet, so findet man hier das Zwischengewebe in sogenannte Deciduazellen umgewandelt, allerdings nicht in der gleichen Grösse an allen Stellen, sondern eigentlich nur bei „c“ so gross, wie wir dies vorher bei der intrauterinen Gravidität beschrieben und abgebildet haben.

Fig. 30.

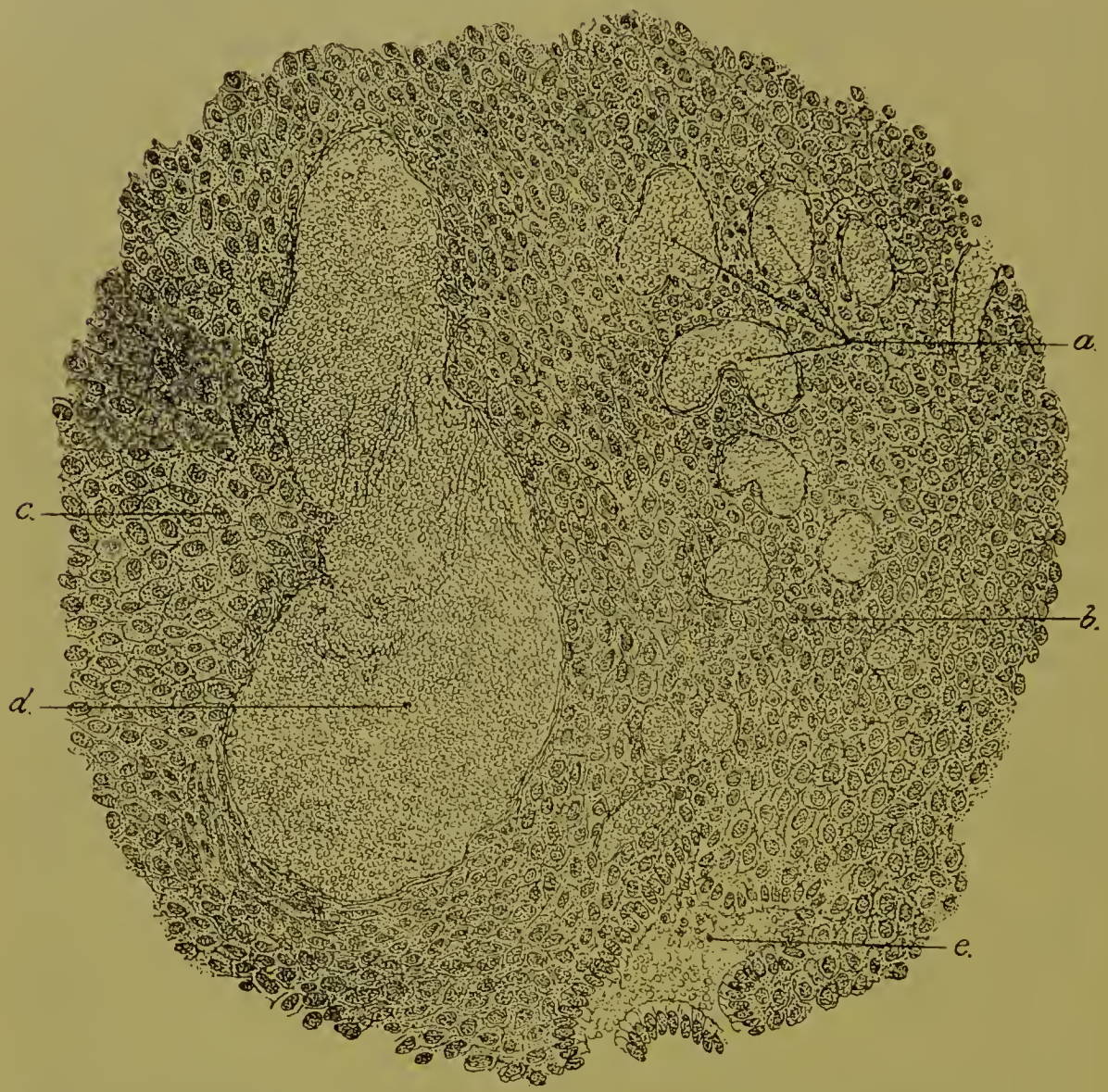


Ausgestossenes Stück bei Abort. (Erklärung siehe im Text pag. 100.)

(Fig. 23 b). Hier findet sich auch die deutliche Abplattung der Zellen gegen einander. Bei „b“ dagegen sieht man Zellen, welche viel ähnlicher den gewöhnlichen Zwischengewebszellen erscheinen als den Deciduazellen. Auch in der Umgebung derselben haben die übrigen Zellen nicht die Grösse derjenigen bei „c“ erreicht, und unter dem grossen mit Blut gefüllten Raume „d“ finden sich deutliche Spindelzellen. Rechts von diesem Blutraum, der mit roten Blutkörperchen angefüllt ist, sind bei „a“ und in der Umgebung von „a“

mehrere Durchschnitte durch erweiterte Kapillaren, welche ebenfalls prall mit Blut gefüllt sind. Ausserdem ist noch ein Durchschnitt durch eine Drüse „c“ vorhanden, deren Epithelien durchaus keine Abplattung zeigen, und welche in ihrem Innern ebenfalls mit Blut gefüllt ist. An diesem Präparate allein mit Sicherheit die Diagnose auf eine Gravidität zu stellen, würde ich nicht für gerechtfertigt halten, da es sich ebenso gut um eine Decidua menstrualis handeln könnte. Die Grösse der Bindegewebszellen könnte ja bedingt sein durch eine produktive Entzündung, welche vor der Ausstossung der Membran bestanden haben kann. Trotzdem wurde in diesem Falle mit Sicherheit die Diagnose auf Gravidität gestellt, und zwar auf Grund weiterer Präparate. Dieselben zeigten ausser jenem Gewebe, welches ja allerdings grosse Aehnlichkeit mit einer Decidua uterina hat, nun auch Gewebe foetalen Ursprungs, nämlich Chorionzotten.

Damit komme ich zu dem Schluss, dass die absolut sichere Diagnose auf Abort nie aus der Decidua uterina allein gestellt werden kann, sondern nur durch den Nachweis von Geweben foetalen Ursprungs, also Zotten.

Da ich in den von mir abgehaltenen Kursen sehr häufig bemerkt habe, dass die Wenigsten wissen, wie Chorionzotten aussehen, so gebe ich im Folgenden eine Abbildung davon. Dieselbe wurde von demselben Präparate, von welchem die vorige Zeichnung stammt, gewonnen (Fig. 31).

Die Chorionzotten gleichen Bäumen mit Aesten und Zweigen und sind dazu bestimmt, die Verbindung zwischen dem Ei und der Decidua uterina herzustellen. Dieselben bestehen aus einem Stroma (e) und einem epithelialen Ueberzug (b). Das Stroma wird von embryonalem Bindegewebe gebildet, d. h. jungen Zellen, resp. Kernen, welche in einer gallertigen Masse unregelmässig liegen. In den späteren Monaten bilden sich erst allmählich Bindegewebsfasern daraus. Der epitheliale Ueberzug ist verschieden, je nach dem Alter des Eies. Im Beginn des zweiten Monates sind jetzt von einer Reihe von Beobachtern drei Lagen als Bedeckung der Zotten unterschieden worden, und zwar zwei Lagen eines mehr kubischen Epithels (Fig. 31 b) und eine sehr dünne Lage eines Endothels, welches sich gegen das in den Zwischenzottenräumen befindliche Blut als eine äusserst feine Membran deutlich abhebt. Letztere Membran stellt das Endothel der erweiterten mütterlichen Blutgefässe dar. An den Epithelien sieht man nur Kerne, welche in einer homogenen Masse suspendiert sind, eigentliche Zellgrenzen kann man in der ersten Zeit nicht unterscheiden. (Syncytium.) In den späteren Monaten ist meist nur eine Lage Epithelien vorhanden, welche schliesslich auch verschwindet.

Bei den Schnitten, welche man durch solche Abortfetzen macht, erhält man nun keineswegs immer ausschliesslich Zotten ohne anderes Gewebe, wie in Fig. 31, sondern Durchschnitte durch die Zotten, umgeben von den oben beschriebenen Deciduazellen. Denn ein Teil der Zotten, die sogenannten

Haftzotten, tritt in direkte Verbindug mit der Decidua und pflanzt sich in dieser fest, die erste Vereinigung zwischen mütterlichem und kindlichem Organismus darstellend. In solchen Präparaten heben sich dann die Zotten ganz scharf von den Zellen des Zwischengewebes ab, so dass für denjenigen, welcher diese Verhältnisse einmal gesehen hat, ein Zweifel in der Deutung des Bildes unmöglich ist.

Fig. 31.

Chorionzotten. (Starke Vergrösserung.)
a. Blutgerinnsel in den Zwischenzottenräumen. b. Epithel (doppelte Lage von Kernen). c. Embryonales Bindegewebe der Zottenachse. (Die grossen Zottenstämme sind im Längs- und Schrägschnitt getroffen.) d. Schnitt durch Zottenkuppen. e. Querschnitt durch eine Zotte.

Man wird also immer beim Vorhandensein von Chorionzotten in der Lage sein, das aus dem Uterus ausgestossene Stück als von einer Schwangerschaft herrührend zu erkennen und hierdurch von einer der beiden andern Deciduen mit Sicherheit unterscheiden können.

Wie verhält es sich nun mit dem Unterschied zwischen der bei der Men-

struation und der bei einer Extrauteringravidität spontan ausgestossenen Decidua?

Nach meinen Beobachtungen, welche auch von anderer Seite bestätigt worden sind, kommt es nur zu einer spontanen Ausstossung, wenn die Zellenschicht vollkommen ausgebildet ist. Denn nur diese allein wird, ebenso wie bei der normalen, intrauterinen Schwangerschaft mit Ei, hier ohne dasselbe,

Fig. 31.a.

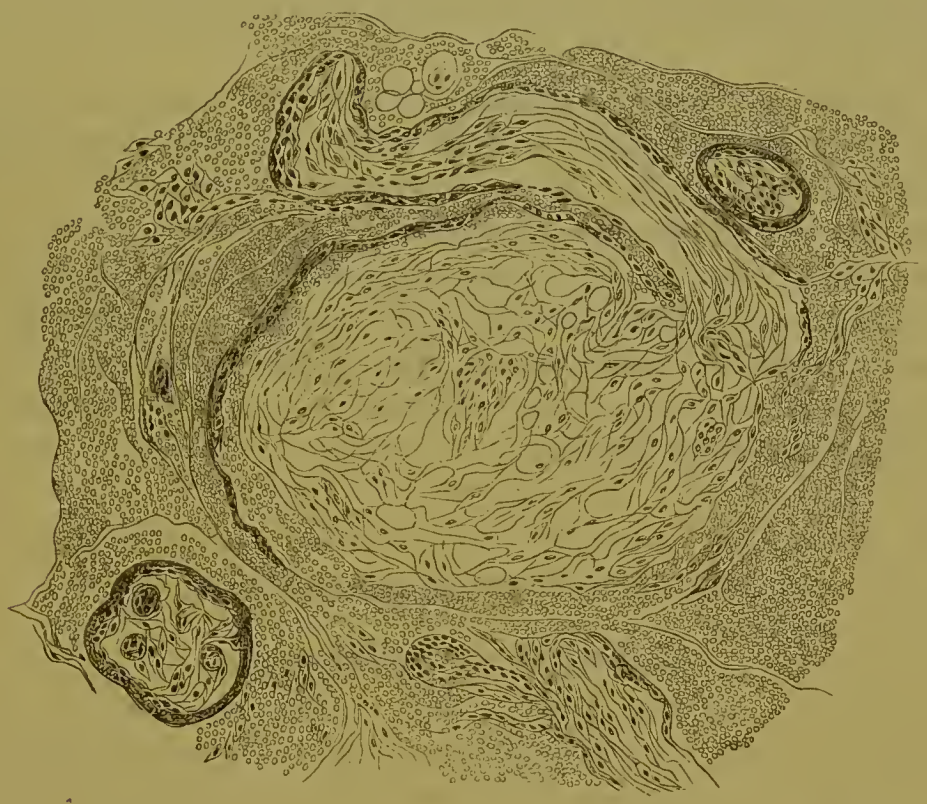

Sehnitt aus einem aus dem Uterus herausgeholten Blutgerinnsel naeh (nieht beobaehtetem) Abort. Schw. Vergr.
Quer- und Längssehnitte von Zottenästehen verschiedener Grösse, unten reehts eine Epithelsprosse; der Epithelbelag des grösseren Zottenastes in der Mitte ist dureh Blut grösstenteils abgehoben.
(Naeh Orth: Lehrbuch der speciellen pathologisehen Anatomie. Bd. II, pag. 426. Fig. 90.)

ausgestossen. Die Drüsenfundi bleiben im Uterus zurück. Demnach würde eine solche Decidua nur aus den etwas vergrösserten, deciduaähnlichen Zellen bestehen. Dieselben sind mit einem endothelartigen Häutchen bedeckt, welches das veränderte Oberflächenepithel darstellt. Drüsen fehlen ganz.

Bei einer Decidua menstrualis dagegen ist das Oberflächenepithel theilweise vorhanden, und zwar die Zellen in cylindrischer Form, wie beim normalen Endometrium. Findet sich aber kein Oberflächenepithel vor, welches ja sehr leicht durch mechanische Insulte verloren gehen kann, so sind immer Drüsen vorhanden, deren Epithel ebenfalls vollkommen normal zu sein pflegt. Die Zellen des Zwischengewebes zeigen in den meisten Fällen keine anderen Veränderungen, als die durch den Druck des ausgetretenen Blutes bedingten.

Indessen ist hierauf kein besonderer Wert zu legen; denn diese Zellen können ja, wie oben ausführlich erörtert worden ist, durch vorhergegangene Erkrankungen des Endometrium verändert sein und zwar so, dass sich alle Uebergänge von den normalen Zellen bis zu Riesenzellen und deciduaähnlichen Zellen vorfinden. Demnach liegt der charakteristische Unterschied in dem Vorhandensein der Drüsen überhaupt und in dem unveränderten Epithel der Oberfläche in dem einen Fall, in der Verwandlung dieses Epithels in ein endothelähnliches Häutchen und dem Fehlen jeder als Drüse zu bezeichnenden Bildung in dem anderen Falle.

Es erhellt aus diesen Ausführungen ohne weiteres, dass es für die Diagnose einer Extrauteringravidität durchaus verkehrt wäre, die Uterusschleimhaut behufs mikroskopischer Untersuchung auszukratzen, da man hierbei sicher die tiefer gelegenen Schichten mit auskratzen würde. Dadurch würde man sich aber gerade eines Hauptkriteriums für die Diagnose berauben. Auch in klinischer Beziehung ist eine derartige Auskratzung als ein grober Kunstfehler anzusehen, da verschiedene Fälle bekannt sind, in welchen nach diesem Eingriff ein sofortiges Platzen des Fruchtsackes mit tötlicher, innerer Blutung erfolgte.

## 2. Pathologische Anatomie.

### A. Allgemeine Bemerkungen.

Die pathologische Anatomie des Endometrium in systematischer Weise zu besprechen, würde bei den praktischen Zwecken, welche wir mit diesem Buche verfolgen, zu weit führen. Man würde sich dabei in Einzelheiten verlieren, welche von der Kernfrage, um die es sich im Folgenden handelt, ablenkte und diese selbst in den Hintergrund treten liesse. Es darf daher nicht Wunder nehmen, wenn wir von der sonst üblichen Einteilung in akute und chronische Entzündung überhaupt nicht sprechen, da es uns nur darauf ankommt, in grossen Zügen an den ausgekratzten Partikelchen die Merkmale anzugeben, welche zu der praktisch wichtigen Entscheidung führen, ob es sich um einen entzündlichen Vorgang oder um eine Neubildung handelt; ob diese Neubildung anatomisch gut- oder bösartig ist.

Die Probeauskratzung der Gebärmutterschleimhaut hat zweifellos dazu beigetragen, die Frühdiagnose zu fördern. In dieser liegt ja gerade auf allen Gebieten der Medizin auch ein Hauptfaktor für die Therapie. Da, wo man aus den klinischen Erscheinungen noch keineswegs eine sichere Diagnose stellen kann, genügt mitunter die Aussehabung eines kleinen Stückchen Schleimhaut, um zu sagen, hier handelt es sich z. B. um Krebs; vorausgesetzt dass man gerade das Glück gehabt hat, die kranke Stelle mit der Curette zu fassen. Denn der negative Befund ist bei diesen Untersuchungen

nicht beweisend. Und hierin liegt auch wiederum der Mangel dieser Methode, über welchen man sich, wenn man an die Beurteilung des Präparates herangeht, klar sein muss. Eine Methode kann eben nicht mehr leisten, als in den Grenzen des Möglichen liegt. Hat man ein Stückchen ausgekratzt, so kann man immer nur sagen, in diesem Stückchen finde ich die und die Veränderungen; ob nun vielleicht daneben andere Verhältnisse vorliegen, entzieht sich unserer Beurteilung. Es wäre also grundfalsch anzunehmen, dass, wenn man in zweifelhaften Fällen von Erkrankungen der Gebärmutterschleimhaut ein ausgekratztes Stückchen mikroskopisch untersucht, nun alle Zweifel über die Natur des Leidens gehoben wären. Es kann der Fall sein bei positivem Befunde, welcher so charakteristisch ist, dass mit Sicherheit die Diagnose gestellt werden kann; es braucht aber nicht der Fall zu sein.

Noch eins kommt hinzu. Während man bei einer Probeausschneidung aus der Portio wenigstens die kranke Stelle sieht, von welcher man sich ein Stück nimmt, kann man dies bei den Auskratzungen nicht. Im Allgemeinen wird im Blinden die ganze Körperschleimhaut heruntergekratzt, krankes und gesundes ohne Unterschied. Denn gewöhnlich erkranken im Beginn immer nur Teile der Schleimhaut, besonders wenn es sich z. B. um eine bösartige Neubildung handelt. Dieselbe tritt auch hier zuerst als ein isolierter Tumor auf, mitunter natürlich von mikroskopischer Kleinheit. Man müsste als schon besonderes Glück haben, wenn man unter der vielen heruntergekratzten, gesunden oder vielleicht nur sekundär, wenig veränderten Schleimhaut die für uns wichtige Stelle fände; oder aber man muss unendlich viele Schnitte machen und untersuchen, um mit absoluter Sicherheit zu sagen, in dem Ausgekratzten ist bestimmt nichts von Carcinom etc. vorhanden.

Da man also bei der Auskratzung den Gesichtssinn nicht anwenden kann, so würde es zweifellos von Wert sein, wenn man in allen diesen zweifelhaften und für die Diagnose und Therapie sehr wichtigen Fällen ein anderes Mittel in Anwendung ziehen könnte, welches diesen Mangel wenigstens teilweise ersetzte. Dieses Mittel besitzen wir aber in der Austastung der Gebärmutterhöhle mit dem Finger, nach Erweiterung derselben. Leider wird dasselbe immer noch viel zu wenig angewendet.

Hat man den Uterus auf die eine oder andere Art erweitert, so dass man mit dem Finger über den inneren Muttermund hinaus die Höhle bis zum Fundus abpalpieren kann, so würde dem tastenden Finger eine isoliert erkrankte Stelle auffallen, sei es dass sich dieselbe durch besondere Härte oder durch markige Beschaffenheit auszeichnet. Unter Umständen wird man sogar direkt mit dem Finger bröcklige Massen loslösen können. Ist dies aber nicht möglich, so weiss man dann wenigstens, auf welche Stelle man bei der Auskratzung sein besonderes Augenmerk zu richten hat, ein nicht zu unterschätzender Vorteil. Dass man auch dann mitunter nicht zu einer exacten

Diagnose gelangen kann, liegt eben in den Grenzen, die unserm mikroskopischen Erkennen überhaupt gesetzt sind.

Trotzdem wird auch, ohne dass man bestimmte Charakteristika für die eine oder andere Erkrankung bei der mikroskopischen Untersuchung gefunden hat, diese eine sehr bedeutende Unterstützung des klinischen Befundes in vielen Fällen sein und darf darum bei klinisch zweifelhafter Diagnose nie unterlassen werden. Handelt es sich z. B. um eine Frau, welche bereits seit langem die Klimax überschritten hat, so wissen wir, dass hier das Endometrium eine andere Beschaffenheit zeigt, als im geschlechtsthätigen Alter. Die Drüsen sind zum Teil zu Grunde gegangen, und das sonst zwischen den Zellen des interglandulären Gewebes liegende, zarte Bindegewebsnetz tritt jetzt sehr bedeutend in den Vordergrund; es entwickelt sich reichlich fasriges Bindegewebe, in welchem die vorher den Hauptbestandteil ausmachenden Zellen schliesslich fast ganz verschwinden. Wenn man nun wegen plötzlich auftretender Blutungen, die mit den gewöhnlichen Mitteln nicht zum Stillstand gebracht werden können und sich einige Zeit hinziehen, in einem solchen Falle eine Probeauskratzung macht und nun eine reichliche Drüsenentwickelung im mikroskopischen Präparate findet, so giebt dies schon den Anlass, wenn auch noch nicht sofort zu radikalem Eingriff, so doch jedenfalls zu grösster Vorsicht und genauer, weiterer Beobachtung des Falles. Mit anderen Worten: die mikroskopische Untersuchung ist ein ausserordentlich wichtiges Hilfsmittel zur Unterstützung der klinischen Diagnose, wenn sie auch nicht immer zum Ziele führt, d. h. ein über jeden Zweifel erhabenes Resultat liefert.

Noch einen ganz principiellen Punkt möchte ich hierbei nicht unerwähnt lassen. Kann man nämlich aus bestimmten Befunden, welche man in dem ausgekratzten Partikelchen erhebt, einen sicheren Schluss machen, dass zwar in dem gerade untersuchten Stück keine bösartige Neubildung sich befindet, trotzdem aber, aller Wahrscheinlichkeit nach, in der Uterusschleimhaut eine solche vorhanden ist?

Diese Frage dürfte nach den folgenden Ausführungen berechtigt sein. Man hat bei den Untersuchungen eines ganzen, mit Krebs behafteten Uterus, sei es dass das Präparat durch die Operation oder durch die Section gewonnen worden war, festgestellt, dass sehr häufig in der Umgebung eines Carcinoms auffallende, hyperplastische Bildungen an den Epithelien der benachbarten Drüsen vorkommen. Die ursprünglich einfache Epithellage vermehrt sich, so dass die Drüsenwand mit zwei und mehreren, übereinander geschichteten Lagen von Epithelien bekleidet ist. Durch den Druck können diese Epithelien leicht ihre cylindrische Gestalt verlieren und sich abplatten. Durch schräge Schnitte können Bilder entstehen, welche die Drüsenwand mit einer mehrschichtigen Lage von Plattenepithel bekleidet erscheinen lassen. Dies gab für einige Untersucher Veranlassung anzunehmen, dass diese Vermehrung der Cylinderepithelien der Beginn des Carcinoms ist. Sieht man nun in einem ausgekratzten Partikel nur solche hyperplastischen Bildungen innerhalb der

Drüsen, so müsste man rückläufig schliessen, dass dies zwar noch kein eigentlicher Krebs nach den gewöhnlichen, anatomischen Anforderungen ist, dass es aber sehr wohl der Beginn desselben sein kann. Oder aber, da solche Bilder sehr häufig in der Umgebung des Krebses vorkommen, so würde auch in dem vorliegenden Falle dahinter ein Krebs versteekt sein können. Diesen letzteren Schluss halte ich nun für nicht gerechtfertigt und zwar aus dem einfachen Grunde, weil solche Bilder nichts Charakteristisches haben, sondern, wie wir auch schon früher gesehen haben, bei ganz gutartigen Vorgängen vorkommen. Ich würde daher dem Anfänger ganz besonders raten, daraufhin sich nie zu einer Diagnose verleiten zu lassen, welche dem Thatsächlichen nicht entspricht, sondern nur Speculation ist.

Wir dürfen als Mikroskopiker nur das fertige, uns vorliegende, anatomische Produkt beurteilen und nach den ganz bestimmten Kriterien unsere Diagnose stellen. Hierbei wird, solange wir keine charakteristischen, aetiologischen Momente kennen, der Anatom mit dem Kliniker häufig in Conflict geraten und anderer Meinung sein. Dann muss es dessen Erfahrung überlassen bleiben, ob er in dem betreffenden Fall trotz eines negativen, mikroskopischen Befundes operieren will oder nicht. Wir dürfen uns aber deswegen auch nicht einen Schritt von der reellen Basis abbringen lassen.

Unter diesen Voraussetzungen wollen wir die Erkrankungen des Endometrium betrachten, so wie man dasselbe meist in den zur Probe entnommenen Stückchen findet. — Wenn man eine Auskratzung des Uterus zum Zweck der mikroskopischen Diagnose vornimmt, so handelt es sich gewöhnlich um länger dauernde Blutungen, also um chronisch verlaufende Fälle. Nachdem wir bereits vorher die Befunde bei Aborten besprochen haben, werden wir es im Folgenden nur noch mit entzündlichen und hyperplastischen Veränderungen und bösartigen Neubildungen zu thun haben.

## B. Entzündungen.

Es ist nicht immer leicht, mitunter sogar direkt unmöglich, die Grenze zwischen Entzündungen und Neubildungen im Endometrium zu ziehen. Bei der Mannigfaltigkeit der Prozesse, welche sich hier abspielen, gehen sehr häufig die verschiedenen Zustände in einander über. Oder aber es bilden sich infolge der durch die Entzündungen hervorgerufenen Circulationsveränderungen einzelne Gewebsteile neu, zumal ja gerade das Endometrium besonders lebhaft auf jeden Reiz reagiert. Trotzdem kann man zwei Arten von Entzündungen des Endometrium deutlich von einander trennen, welche, wenigstens in ihren Endstadien, ganz besondere, von einander verschiedene Charakteristika zeigen: Die Endometritis interstitialis (atrophicans) und die Endometritis hypertrophica (fungosa).

Diejenigen Zustände aber, welche Zeichen der Entzündung nicht mehr zeigen, möglicher Weise durch einen entzündlichen Reiz entstanden sind, und nun im mikroskopischen Präparate vollkommen den Eindruck von neugebildeten

Geweben machen, möchte ich am liebsten mit Hyperplasieen des Endometrium bezeichnen. Dieselben können sowohl die Drüsen als auch das Zwischengewebe gleichzeitig betreffen. Dann würde man, je nachdem die ganze Schleimhaut oder nur ein Teil derselben ergriffen ist, von einer Hyperplasia Endometrii totius diffusa und circumscripta (polyposa) zu sprechen haben.

Handelt es sich dagegen um eine ausschliessliche Vermehrung der Drüsen, wobei es in excessiven Fällen zu einem fast völligen Schwund des Zwischengewebes kommen kann, so würde dieser Zustand, je nachdem wiederum die ganze Schleimhaut oder nur ein Teil derselben ergriffen ist, als Hyperplasia glandularum Endometrii diffusa und circumscripta (polyposa) zu bezeichnen sein.

Unter diesen Namen würden dann alle entzündlichen und kliniseh, wie anatomisch, gutartigen Bildungen des Endometrium begriffen sein. Für die bösartigen, resp. destruierenden Neubildungen blieben die für diese allgemein eingeführten und bekannten Namen reserviert, wie Adenom, Carcinom, Sarkom und die Mischformen.

Eine derartige, sehon in der anatomischen Bezeichnung deutlich markierte Trennung zwischen den gutartigen und bösartigen Veränderungen des Endometrium würde vielleicht zur Vermeidung von manchen bisherigen Unzuträglichkeiten führen, welche, wie mir scheint, zum Teil durch eine Verwirrung in der gynaekologiseh-anatomischen Nomenklatur hervorgerufen worden ist.

Dass eine solche Einteilung in der Erkenntnis der bösartigen Neubildungen nicht weiterführt, ist selbstverständlich. Diese hängt ausschliesslich von der Auffindung der Ursache derselben ab.

### a) Endometritis interstitialis.

Wie der Name sehon sagt, spielen sich die Hauptveränderungen hierbei in dem interstitiellen Gewebe ab. Alle die Vorgänge, welche auch sonst charakteristiseh für Entzündung sind, trifft man ebenso bei der Entzündung der Gebärmutterschleimhaut. Das Zwischengewebe ist, wenn die Erkrankung noch nicht lange dauert, je nach der Heftigkeit des die Entzündung bedingenden Reizes mehr oder weniger kleinzellig infiltriert. Die Rundzellen ersetzen an manchen Stellen die ursprünglichen Zellen des Zwischengewebes vollständig, so dass die Drüsendurchschnitte ausschliesslich von kleinzelliger Infiltration umgeben sind. Bei der gonorrhoischen Endometritis findet man sowohl im interstitiellen Gewebe als auch in den Drüsen Gonococcen. Die Drüsen sind im Anfange wenig oder gar nicht verändert, höchstens sind an einigen Stellen durch die vermehrte Blutfülle die Epithelien gewuchert und bedecken in mehrfacher Lage die Drüsenwand. Dies ist übrigens ein Vorgang, welchen wir fast bei allen entzündlichen und hyperplastischen Bildungen das Endometrium immer wiederfinden werden, der also etwas Besonderes nicht bedeutet.

Die folgende Abbildung (Fig. 32) giebt gerade dieses Stadium der Erkrankung wieder, aus welchem sich bei längerem Bestehen nun die weiteren

Veränderungen bilden können. Dieselben führen schliesslich dazu, dass die ganze Schleimhaut, durch eine Schicht faserigen Bindegewebes ersetzt wird. So entsteht hier durch entzündliche Vorgänge dasselbe, was wir vorher als eine normale Alterserscheinung kennen gelernt hatten. Bevor dieses Endstadium eintritt, macht das Endometrium nun folgende Veränderungen durch.

Fig. 32.

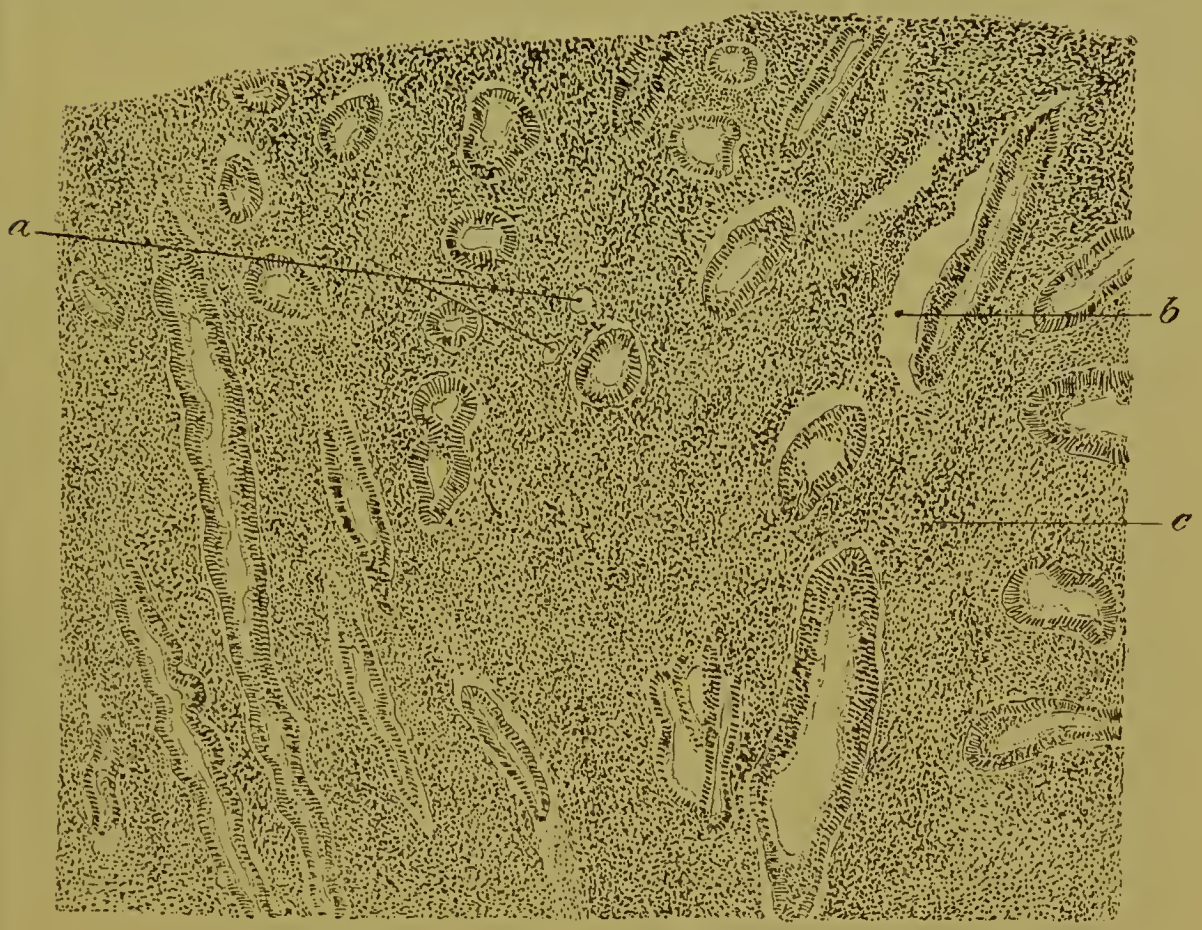


Endometritis interstitialis.

a. Durchschnitte durch Capillaren. b. Hohlraum, entstanden durch starke Zusammenziehung der Drüsenwand im Alkohol. c. Zwischengewebe, überall ersetzt durch kleinzellige Infiltration. Die Epithelien der Drüsen stehen z. T. in mehrfachen Lagen übereinander.

Die kleinen Rundzellen wachsen allmählich zu grösseren Zellen aus, welche die ersteren um das mehrfache ihrer Grösse übertreffen und, je länger der Prozess dauert, und jemehr durch Gefässneubildung, wie sie bei jeder Entzündung statt hat, neuer Ernährungsstoff diesen Zellen zugeführt wird, um so grösser werden dieselben, so dass sie mit ihren grossen Kernen und reichlichem Protoplasma, wie epithelioide oder, wenn man will, wie Deciduazellen aussehen. Diese letztere Aehnlichkeit hat die Meinung von gynäkologischen Anatomen aufkommen lassen, als handelte es sich hierbei um einen für das Endo-

metrium specifischen Vorgang[1]). Dem ist aber keineswegs so. Denn wer sich die Mühe nimmt, einmal im Cohnheim'schen Lehrbuch (Bd. 1, pag. 336 ff.) die bei einer produktiven Entzündung mit unvollkommener Regeneration, d. h. bei welcher nicht wieder der Status quo hergestellt wird, sich abspielenden Vorgänge durchzulesen, wird finden, dass diese Bildung der epithelioiden Zellen das Gewöhnliche bei einer jeden derartigen Entzündung ist. Ebenso, wie es zur Bildung dieser Zellen kommt, kommt es auch natürlich zur Bildung der einzelnen Umgangeformen von den kleinen Rundzellen an bis schliesslich zu Riesenzellen mit zahlreichen Kernen; also zur Bildung von Spindelzellen, von keulenförmigen Zellen, Zellen mit abgestumpften Fortsätzen etc.

Bei der Untersuchung der kleinen, ausgekratzten Stückchen findet man, da der Process nicht gleichmässig alle Teile der Schleimhaut befällt oder gleichmässig in allen Teilen derselben verläuft, die Produkte der verschiedensten Stadien der Entzündung. Während man in dem einen untersuchten Stück vielleicht gerade solche Stellen mit grossen und spindelförmigen Elementen sieht, sind an anderen Partieen kleine Rundzellen mit regressiven Veränderungen, Verfettung, Zerfall von Zellen etc. vorhanden.

Der weitere Vorgang wird sich nun am Endometrium ebenso abspielen wie an anderen Organen. Danach knüpft sich, wie Cohnheim sagt (a. a. O. pag. 345) „die Weiterentwickelung an die epithelioiden, grossen Zellen an. Die anfangs mehr runden, epithelioiden Zellen nehmen später, indem sie Fortsätze aussenden, Spindel- und Sternform an. Die Fortsätze wachsen und machen dann weitere Metamorphosen durch, für die das charakterische Moment die Zerklüftung in feine Fasern und Fäserchen ist. Indem die Fasern verschiedener Zellen sich aneinander legen, entstehen complete Fibrillenbündel, zu denen demnach in der Regel mehrere Zellen gehören. Der Protoplasmarest, der bei Fibrillenbildung sich erhält, wird zur fixen Zelle, die in den Spalten zwischen den Fibrillenbündeln liegen bleibt. Der eigentliche Rahmen, das stützende Gerüst, innerhalb dessen diese ganze Entwickelung vor sich geht, bildet das Netz der neuen Gefässe, das aus den vielfach mit einander anastomosierenden Gefässbögen hervorgegangen ist. Was aber auf diese Weise entstanden ist, das ist in Summa nichts anderes, als echtes, gefässhaltiges Bindegewebe[2])."

Ich habe absichtlich diese ganze Stelle aus dem Lehrbuch der allgemeinen Pathologie citiert, um zu zeigen, dass die sich im Endometrium abspielenden Vorgänge bei der Entzündung durchaus keine Sonderstellung, den allgemeinen

[1]) Vergl. Theodor Landau und Karl Abel, Beiträge zur pathologischen Anatomie des Endometrium. Archiv für Gynaekologie Bd. 34; hier ist das Falsche dieser Ansicht auch besonders betont worden.

[2]) Ob diese Darstellung der Entstehung des fasrigen Bindegewebes absolut richtig ist, bedarf noch weiterer Untersuchungen. Es kam mir hier nur darauf an, zu zeigen, dass die sogenannten epithelioiden Zellen sich nicht nur im Uterus als etwas Specifisches bei der Entzündung bilden.

Regeln bei anderen Organen gegenüber, einnehmen. Das einzige, was noch nachzuholen wäre, ist das Verhalten der Drüsen. Dieselben werden bei der fortdauernden Zunahme des Zwischengewebes von diesem gewissermassen erdrückt und atrophisch. Zunächst sieht man die Drüsen in den oberflächlichen Schichten, die durch Bindegewebe ersetzt worden, verschwinden; es bleiben nur noch einzelne atrophische Drüsenfundi in den tieferen Schichten der Schleimhaut bestehen. Aber auch diese gehen, wenn der Prozess ganz abgelaufen ist, zu Grunde, so dass dann die Gebärmutterhöhle nicht mehr mit einer wirklichen Schleimhaut, sondern nur noch mit einer Schicht fasrigen Bindegewebes ausgekleidet ist (Endometritis atrophicans).

### b) Endometritis hypertrophica (fungosa).

Während bei der interstitiellen Entzündung ausschliesslich das Zwischengewebe eine active Rolle spielt, werden bei der hypertrophischen Form alle Teile der Schleimhaut in gleicher Weise in Mitleidenschaft gezogen. Hierdurch kommt bei längerem Bestehen dieser Erkrankung eine bedeutende Dickenzunahme der Schleimhaut zustande. Dieselbe wuchert entweder ganz gleichmässig in allen ihren Teilen, oder es werden, was noch häufiger ist, nur einzelne Teile von der Erkrankung ergriffen. Diese überwuchern dann die übrige Schleimhaut und können derselben wie ein Pilz (Fungus) aufsitzen.

Der nach diesem makroskopischen Aussehen von Olshausen eingeführte Name bezeichnet den ganzen Process am allerbesten. Denn die mikroskopischen Vorgänge sind auch hier wieder in den verschiedenen Stadien, und je nach dem Grad der Entzündung, so verschiedene, dass man unmöglich dafür eine einheitliche Bezeichnung wählen könnte. Der Unterschied von der vorher besprochenen Entzündung liegt darin, dass es hier nicht zu einem Schwund der Gewebe im Endeffekt kommt, sondern gerade im Gegenteil zu einer Wucherung derselben. Ebenso, wie das Zwischengewebe sich hierbei vermehrt, gehen auch Wucherungen des Drüsenapparates vor sich. Die Drüsen nehmen an Zahl und Grösse zu. An einzelnen Stellen stehen die Cylinderepithelien in mehreren Lagen übereinander. Durch die gleichzeitige Wucherung des Zwischengewebes verändert sich auch die Gestalt derselben. Das Zwischengewebe bildet Vorsprünge gegen die Drüsenwand, wodurch in der Lichtung des Kanales zahlreiche Buchten entstehen. An anderen Stellen retrahiert sich das Zwischengewebe, die Drüsenwand mit sich ziehend und die Drüsen ektatisch machend. In dem Zwischengewebe spielen sich dieselben Vorgänge ab, welche wir bei der interstitiellen Entzündung kennen gelernt haben. Bald sieht man kleine Rundzellen, bald Spindelzellen, bald grössere epithelioide Zellen, dann wieder Produkte der regressiven Metamorphose, wie sie eben für jede Entzündung charakteristisch sind.

Durch die Vermehrung der Drüsenepithelien findet auch eine vermehrte Schleimsekretion statt. Hierdurch kommt es mitunter zur Anfüllung der Drüsenlichtung mit Schleim und zur Verstopfung der Ausführungsgänge. Kann

der Schleim sich nicht entleeren, wird aber trotzdem immer neuer gebildet, so entstehen cystische Erweiterungen der Drüsen. Solche Cysten findet man gerade bei dieser Art der Entzündung ziemlich häufig. Dieselben werden bis stecknadelkopfgross, so dass man sie auf einem mikroskopischen Schnitte schon mit blossem Auge wahrnehmen kann. Mitunter sehen derartige Schnitte wie siebförmig durchlöchert aus. Die Epithelien leiden natürlich unter dem zu-

Fig. 33.

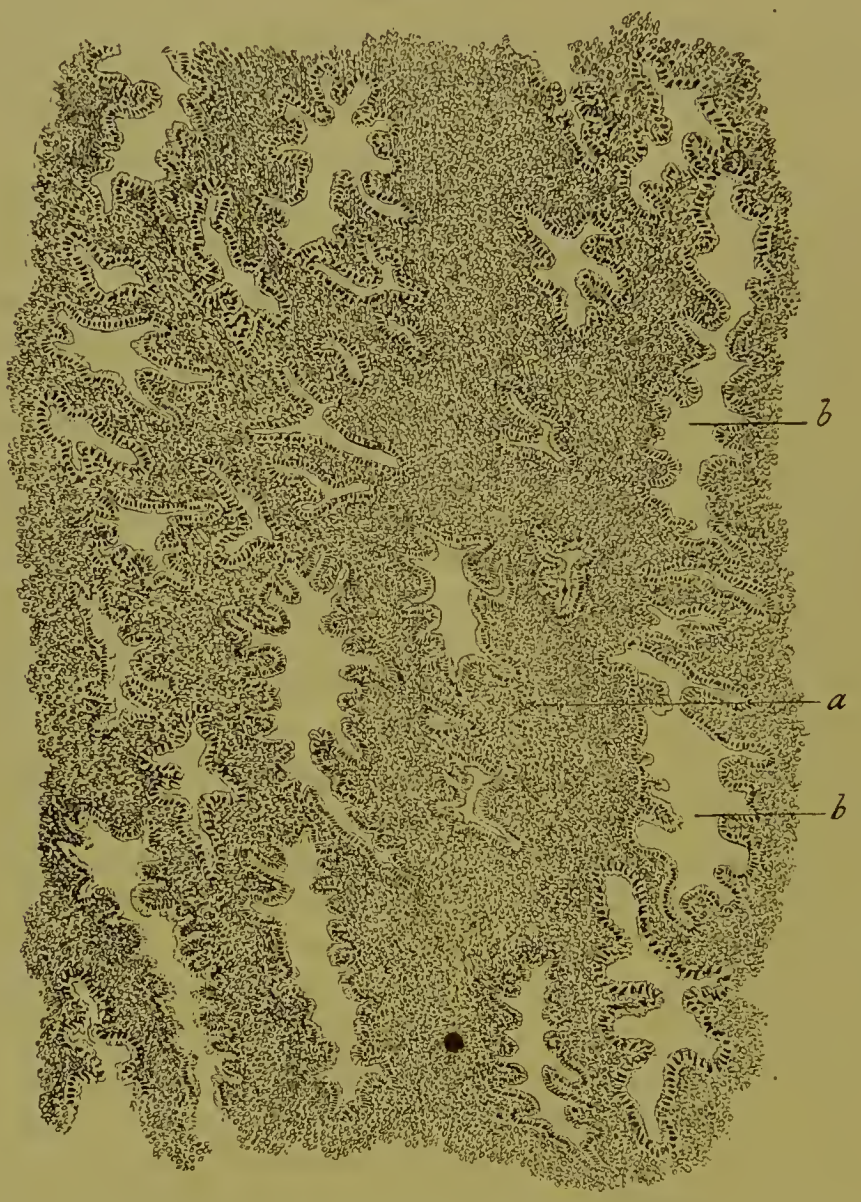


Endometritis hypertrophiea (fungosa).
a. Kleinzellig infiltriertes, interglanduläres Gewebe. b. Durchschnitte durch ektatische Drüsen mit zahlreichen Buchten.

nehmenden Druck, platten sich immer mehr ab und gehen unter Umständen ganz zu Grunde. Manches Mal ist die Wand der Cyste mit einem endothelartigen Häutchen bekleidet. In besonderer Weise beteiligen sich nun noch bei dieser Art der Entzündung die Gefässe. Dieselben nehmen ebenfalls an der allgemeinen Wucherung Teil. Die Capillaren vermehren sich und nehmen an

Grösse zu; die Blutfülle ist eine sehr bedeutende, so dass häufig Blut in das Zwischengewebe austritt. Dasselbe sickert dann zum Teil nach aussen durch die Epithelien der Oberfläche, welche übrigens oft schon vorher zu Grunde gehen, oder es dringt durch die Epithelien der Drüsenwandungen in diese ein und erfüllt deren Lumen, wie an der folgenden Zeichnung (Fig. 34) deutlich zu erkennen ist:

Fig. 34.

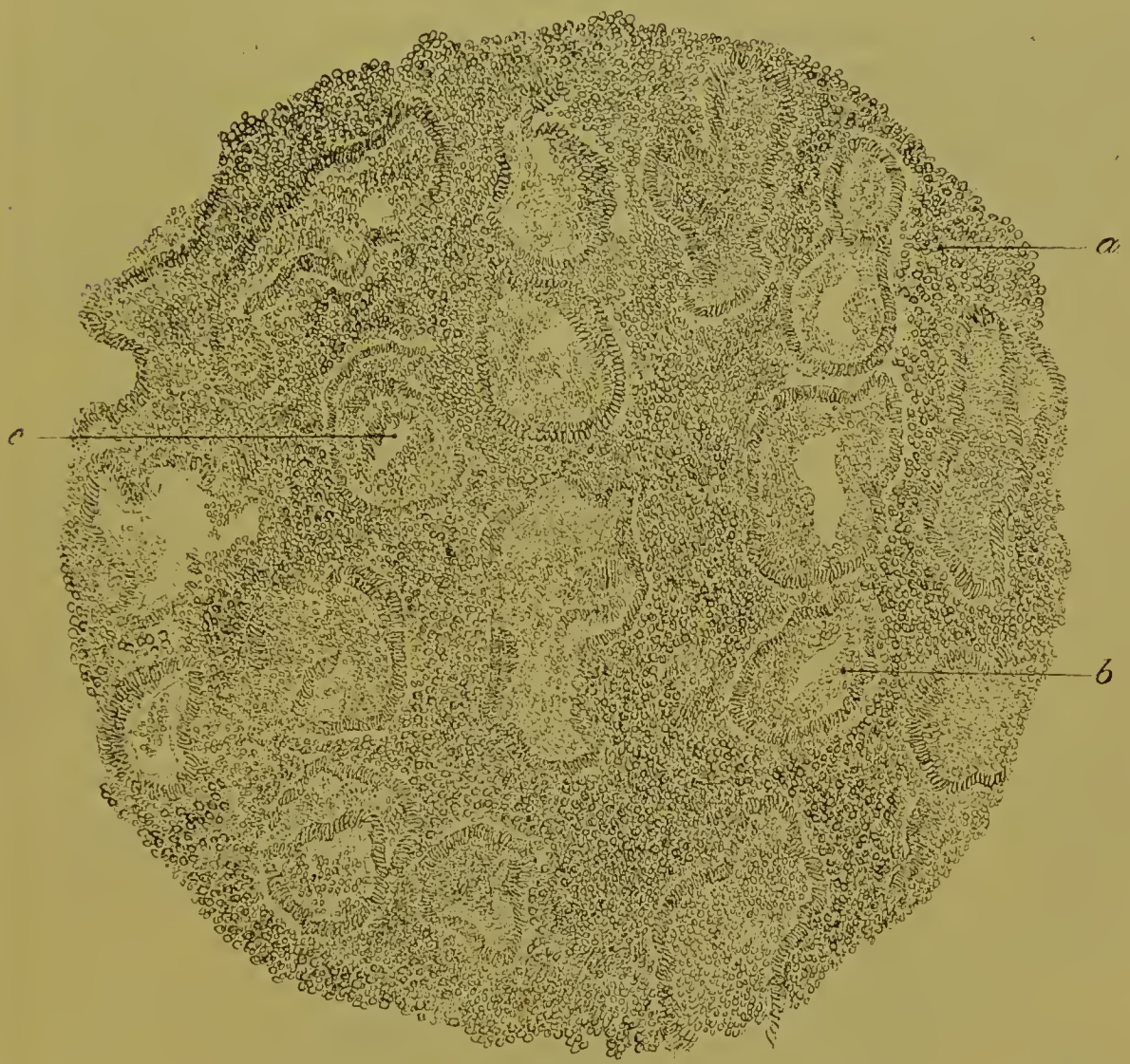


Endometritis fungosa mit Blutungen in die Drüsen.
a. Kleinzellig infiltriertes Zwischengewebe, z. T. mit Blutergüssen. (Durch die kleineren, hellen Zellen sind die roten Blutkörperchen in der Zeichnung zum Ausdruck gebracht.)
b. Drüsendurchschnitte, ganz und teilweise mit Blut gefüllt.
c. Invaginierte Drüse auf dem Querschnitt. (Der innere Epithelkreis ist nicht ganz geschlossen, da einige Epithelien ausgefallen sind; zwischen innerer und äusserer Epithellage Blut.)

Man sieht also, dass bei diesem Process die mannigfaltigsten und verschiedenartigsten Bildungen vor sich gehen, teils neben einander verlaufend, teils die eine aus der anderen entstehend. Hierdurch kann es kommen, dass die mikroskopischen Bilder mitunter nicht leicht zu enträtseln sind. Die

Wucherungen an den Drüsenepithelien, im Verein vielleicht mit Schrägschnitten, können eine bösartige Neubildung vortäuschen. Durch das gleichzeitige Vorkommen von Spindel- und epithelioiden Zellen im Zwischengewebe kann die Entscheidung zuweilen noch grössere Schwierigkeiten machen. Trotzdem glaube ich, wird man bei genügender Uebung diese entzündlichen Zustände immer von den bösartigen Neubildungen unterscheiden können. Man muss nur daran denken, dass gerade bei der Entzündung gewöhnlich verschiedene Stadien der Erkrankung gleichzeitig bestehen, und wenn man auch in dem einen Präparat grosse Züge von solchen Zellen sieht, so wird man doch durch die Betrachtung vieler Schnitte sich eine Vorstellung von dem Wesen der ganzen Erkrankung machen können. Dass man sich in zweifelhaften Fällen auf die Untersuchung von einem oder zwei Schnitten nicht beschränken darf, braucht eigentlich kaum erwähnt zu werden.

In solchen Fällen klebt man sich am besten von dem ausgekratzten und in Celloidin eingebetteten Material verschiedene Stücke auf denselben Korken, sodass man mit einem Schnitt 6—8 verschiedene Stellen gleichzeitig durchschneiden und unter einem Deckgläschen vereinigen kann.

### e. Endometritis decidualis.

Ebenso wie das Endometrium im nicht schwangeren Zustande kann auch das Endometrium während der Schwangerschaft und im Anschluss an dieselbe entzündlich erkranken. Meistens scheint es sich um ein Fortbestehen einer schon früher vorhanden gewesenen Endometritis zu handeln, jedoch kann es auch bei bestehender Schwangerschaft durch septische (künstlichen, kriminellen Abort) oder gonorrhoische Infection zu Entzündungen kommen. Man findet dann die Decidua entweder in toto verdickt oder mit polypösen Bildungen behaftet (Endometritis decidualis tuberosa s. polyposa). Die Entzündung selbst spielt sich hauptsächlich im Zwischengewebe ab und zeigt entweder die Deciduazellen durch zahlreiche Rundzelleninfiltration oder durch Vermehrung des Bindegewebes auseinandergedrängt (cirrhöse Form).

Derartige Entzündungen führen zur Retention von Placentarteilen bei der Ausstossung des Eies. Die Placentarreste verwachsen ziemlich fest mit der Decidua und können auch nach Beendigung der Schwangerschaft selbständig weiterwuchern (Placentarpolypen). Mikroskopisch findet man in diesen Polypen ausser den Produkten der eben beschriebenen Entzündung Chorionzotten.

## C. Hyperplasieen.

Unter Hyperplasieen sind diejenigen Wucherungen der Schleimhaut zu verstehen, bei welchen man von den eben besprochenen, entzündlichen Produkten, kleinzelliger Infiltration etc., nichts mehr wahrnehmen kann. In allen Fällen kommt es dabei zu Verdickungen der ganzen Schleimhaut oder von

Teilen derselben. Letztere sitzen dann der übrigen Schleimhaut, sei es breitbasig, sei es gestielt, auf und bilden die bekannten, sogenannten Polypen.

Wird das Zwischengewebe und der Drüsenapparat gleichzeitig betroffen, so hat man es zu thun mit einer

### a) Hyperplasia Endometrii totius.

und zwar:

#### α) Hyp. End. tot. diffusa.

Hierbei wuchert die ganze Schleimhaut, so dass die Innenfläche der Gebärmutter wie mit einem dicken Pelz bekleidet ist. Die einzelnen Elemente der Schleimhaut nehmen an Zahl und auch an Grösse zu, unter lebhafter Beteiligung und Neubildung von Gefässen. Die gleichmässige Beteiligung der ganzen Schleimhaut ist jedoch hier ebenso selten, wie bei den Entzündungen. Es kommt weit häufiger zu partiellen Wucherungen. In diesen Fällen sprechen wir dann von einer

#### β) Hyp. End. tot. circumscripta (polyposa).

Hierbei handelt es sich also um eine partielle Wucherung, in welcher alle Schleimhautbestandteile in vermehrter Zahl und Grösse vorhanden sind, und welche die übrige Schleimhaut, wie ein Polyp, überragt. Besser als die Beschreibung veranschaulicht die folgende Abbildung diese Verhältnisse:

Fig. 35.




Hyperplasia Endometrii totius circumscripta (polyposa) (4malige Vergrösserung). Erklärung im folgenden Text.

Man sieht die deutlich abgegrenzte, polypöse Bildung „a“ die Oberfläche der übrigen Schleimhaut „b“ überragen. In den untersten Teilen dieser Schleimhaut (es handelt sich auch hier um ein ausgekratztes Stück) sieht man

zwischen den teilweise erweiterten Drüsen fasrige Züge ziehen, welche man bei stärkerer Vergrösserung als Muskelfasern erkennen kann. Die Wucherung selbst ist von der übrigen Schleimhaut durch eine Zone kleinzellig infiltrierten Gewebes abgegrenzt, ist also eine reine, von der Schleimhaut ausgehende polypöse Bildung, welche nirgends in die Muskulatur hineinwuchert.

Fig. 36.

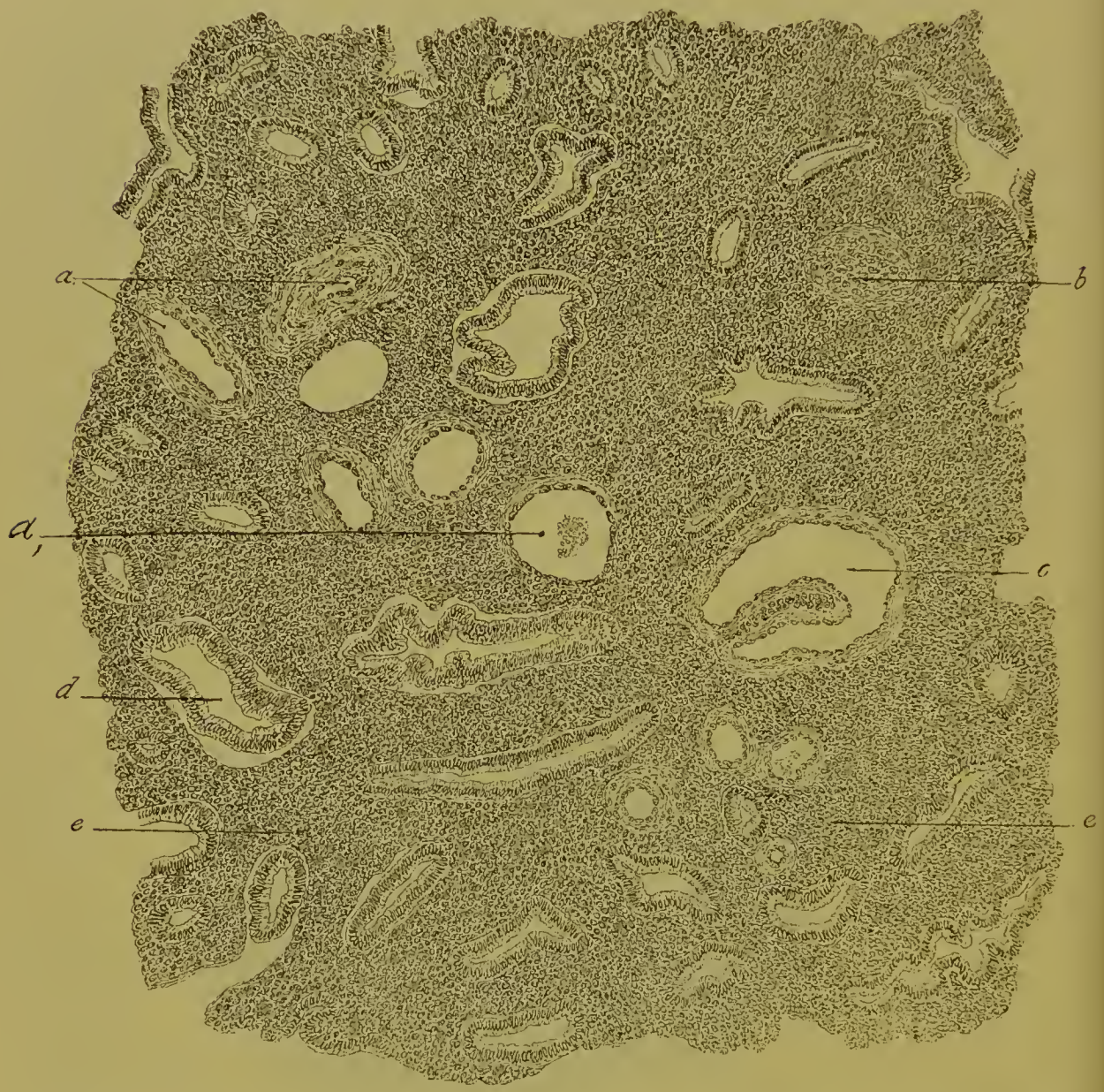


Aus dem Polypen „a“ von Fig. 35 eine Stelle bei starker Vergrösserung. Erklärung folgt hier im Text.

Auf einem mikroskopischen Schnitte stellt sich dieser Polyp bei starker Vergrösserung folgendermassen dar:

Die Zellen des Zwischengewebes „c“ sind, wie man deutlich erkennen kann, ganz gleichmässig gewuchert, ohne dass sich zwischen denselben Zonen

kleinzelliger Infiltration finden. Zwar an Zahl erheblich vermehrt, haben sie sonst ihre Gestalt und Grösse ziemlich, wie vorher, beibehalten. Bei „b“ hebt sich ein Haufen grösserer Zellen zwischen den anderen Zellen des Zwischengewebes ab. Derselbe stellt aber nichts anderes als einen Schnitt durch den Fundus einer Drüse dar. Die Drüsen sind an Zahl vermehrt, manche von denselben erweitert. Die Epithelien derselben sind auch hier wieder an einigen Stellen gewuchert, so dass die Wand mit mehreren Lagen bedeckt ist, z. B. bei „d“. Am auffallendsten markieren sich in diesem Präparat die zahlreichen Durchschnitte von Gefässen. Man sieht sowohl Arterien (a) und Venen ($a^1$), ausserdem andere zahlreiche Durchschnitte durch Gefässe, welche nicht näher bezeichnet, aber aus ihrem Bau sehr deutlich zu erkennen sind. Bei „c“ ist gerade die Teilungsstelle eines Gefässes getroffen. Diese Gefässneubildung, und zwar die Bildung von Arterien und Venen, findet man bei diesen polypösen Bildungen immer. Während sonst nur feine Capillarverzweigungen im Endometrium sind, mit vorzugsweise venösen Capillaren, dazu bestimmt, das Blut möglichst abzuführen, tragen hier die neugebildeten, arteriellen und venösen Gefässe dazu bei, das Wachstum des Polypen in bedeutender Weise anzuregen. Der Reiz, welcher durch die Neubildung hervorgerufen wird, führt auch zur Hyperaemie in den übrigen Teilen der Schleimhaut. Auf diese Weise ist es zu erklären, dass diese polypösen Bildungen regelmässig mit starken Uterusblutungen verbunden sind.

Beteiligen sich nun an den hyperplastischen Vorgängen nicht alle, die Schleimhaut zusammensetzenden Elemente, sondern nur die Drüsen, so haben wir es zu thun mit einer

### b) Hyperplasia glandularum Endometrii.

Auch diese kann wiederum in zwei Formen auftreten. Die eine ist

#### α) Hyp. gland. End. diffusa.

Das ganze Endometrium nimmt durch ein excessives Drüsenwachstum an Dicke zu. Die Drüsen vermehren sich derartig, dass schliesslich das Zwischengewebe auf ein Minimum reduciert wird, und mitunter zwischen zwei Drüsendurchschnitten sich nur eine Lage Zellen findet. Von irgend welchen entzündlichen Erscheinungen ist auch hier nichts zu sehen. Die Epithelien der Drüsen bedecken, wie auch vorher, öfter in mehreren Lagen die Drüsenwand, behalten aber immer die Form der Cylinderepithelien. Das Charakteristische dieser hyperplastischen Bildungen im Unterschiede zu einer destruierenden, drüsigen Neubildung ist, dass die Drüsenform jeder Zeit gewahrt bleibt, und die Epithelien die durch die Membrana propria gezogene Grenze immer respektieren. Das Ganze macht den Eindruck der Regelmässigkeit und giebt den typischen Drüsenhabitus wieder.

Genau dasselbe wird durch die zweite Form repräsentiert, mit dem Unter-

schiede, dass es sich hierbei nicht um eine Beteiligung der ganzen Schleimhaut handelt, sondern nur um einen Teil derselben; daher

β) Hyp. gland. End. circumscripta (polyposa).

Dieselbe polypöse Bildung, wie wir sie eben kennen gelernt haben, tritt hier mit Schwund des Zwischengewebes, als ausschliesslich aus Drüsen zusammengesetzt, auf. Es ist dies sogar eine im Verhältnis nicht seltene Erkrankung. Was den feineren Bau betrifft, so deckt sich derselbe vollkommen mit dem soeben bei der Hyperplasie der Drüsen der ganzen Schleimhaut Auseinandergesetzten. Dieselben Charakteristika für die Gutartigkeit gelten hier wie dort, so dass es nicht nötig ist, sich in noch längere Auseinandersetzungen darüber einzulassen.

Mit diesen Neubildungen ist aber die Grenze des klinisch gutartigen, anatomisch homologen, erreicht. Sobald die Wucherungen nun weiter gehen, und die Grenzen der einzelnen Gewebe nicht mehr gewahrt bleiben, so haben wir es mit den destruierenden Neubildungen zu thun. Diese bieten oft für die Diagnose an den kleinen Stücken grosse Schwierigkeiten.

## D. Neubildungen.

Nach den vorherigen Auseinandersetzungen über die Einteilung der Erkrankungen des Endometrium, wie dieselbe uns für den vorliegenden Zweck am praktischsten erschien, haben wir uns bei der jetzt folgenden Besprechung nur mit den kliniseh bösartigen Neubildungen zu befassen. Da hier von der mikroskopischen Diagnose jedesmal ein lebensgefährlieher Eingriff abhängt, so ist es wohl ohne weiteres verständlich, dass nur diejenigen Fälle als bösartig und zur Radicaloperation geeignet dem Kliniker vom Anatomen bezeichnet werden, welche den strengsten Anforderungen an diese Diagnose genügen. In erster Linie ist dies im Interesse der betreffenden Kranken erforderlich. Nicht minder aber auch im Interesse der Wissenschaft. Denn wenn aus einem ausgekratzten Stückchen von dem pathologischen Anatomen angegeben wird, dass der Befund den Eindruck einer malignen Neubildung macht, in dem daraufhin herausgeschnittenen Organe aber keine weiteren Beweise für die erste, aus dem kleinen Partikelehen gestellte Diagnose gefunden werden, so wäre es eine direkte wissenschaftliche Fälschung, wenn solche Fälle etwa zu den durch die Operation geheilten gerechnet würden. So lange man daher einen specifischen Erreger nicht kennt, müssen die allgemeinen Charakteristika dieser bösartigen Neubildungen gelten. Genügt aber, um diese zu erkennen, ein so kleines Stück, wie es ein ausgekratztes Partikelchen darstellt, nicht, so wird man eben nur sagen dürfen, „non liquet“. Dem Kliniker muss es dann überlassen bleiben, was er thut. Dass übrigens die klinische Beobachtung häufig eine wesentliche Unterstützung für die mikroskopische Diagnose sein kann, haben wir oben bereits auseinandergesetzt.

Die bösartigen Neubildungen des Endometrium gehen entweder vom Epithel oder vom Bindegewebe aus. Die epithelialen Neubildungen (Adenome und Carcinome) entstehen meist von den Epithelien der Drüsen, jedoch können dieselben nach neueren Untersuchungen auch von dem Cylinderepithel der Oberfläche ihren Ausgang nehmen. Die Bindegewebsneubildungen (Sarcome) nehmen ihren Ursprung von den Zellen des interstitiellen Gewebes.

### a) Carcinoma Endometrii.

Für die Diagnose des Carcinoms der Gebärmutterschleimhaut, welches übrigens hier weit seltener ist als an der Portio vaginalis, gelten im all-

Fig. 37.

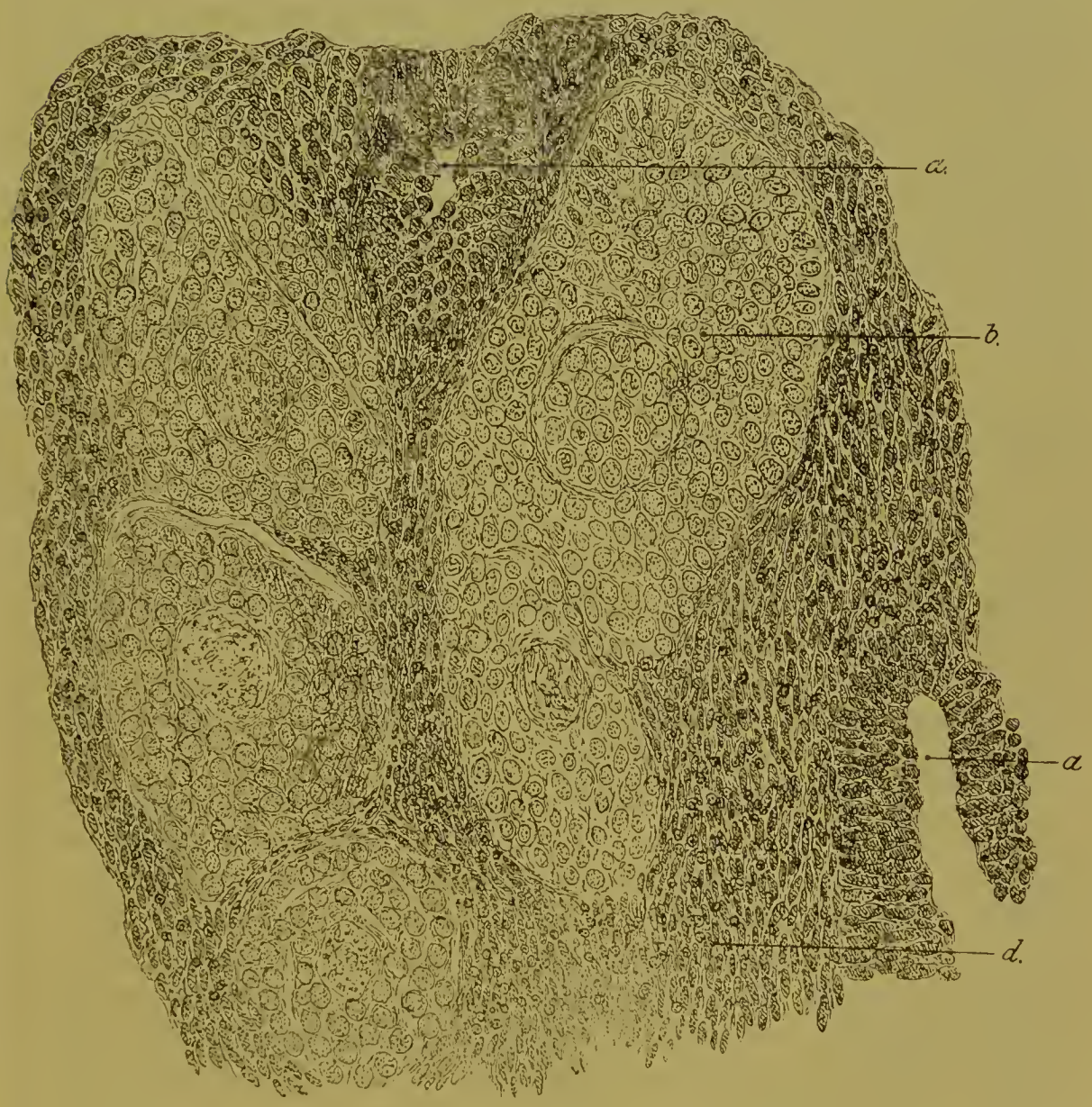


Carcinoma Endometrii.
a. Drüsendurchschnitte mit Wucherung der Epithelien. b. Carcinomknoten. d. Zwischengewebe, aus Spindelzellen bestehend, zwischen welchen sich Rundzellen zerstreut finden.

gemeinen dieselben Regeln, wie dort. Es würde darum nur eine Wiederholung bedeuten, wollte ich hier alle diese Kriterien noch einmal aufzählen. Ein Carcinom bleibt, vorbehaltlich seines, unter Umständen etwas modificierten Baues, Cancroid, Gallertkrebs, etc. immer dieselbe Neubildung von epithelioiden Elementen in bindegewebiger Grundlage. Die Grenzen des übrigen Gewebes werden nicht von der Neubildung respektiert, sondern dieselbe wächst in atypischer Form in die Drüsen und die Gefässe, ohne an den diese umschliessenden Hüllen Halt zu machen. Ein Stückchen ausgekratzter Schleimhaut genügt daher vollkommen, um diese Diagnose zu stellen. Denn in der Schleimhaut sind ja verschieden geartete Gewebe, an denen man das Heterogene einer Neubildung sehr wohl beurteilen kann; vorausgesetzt natürlich, dass die Structur dieser Bildung eine völlig ausgesprochene ist. Darum wird Niemand Bedenken tragen, wenn er in einem ausgekratzten Stück das vorstehende Bild (Fig. 37) sieht, dieses als ein Carcinom anzusprechen.

Diese Zeichnung giebt gerade einige, sehr wichtige und charakteristische Stellen wieder. Man sieht nämlich hier sowohl die unzweideutig zu erkennenden Krebszapfen „b“ als auch veränderte Drüsen. An den Krebszapfen erkennt man die epithelioiden Zellen von verschiedener Grösse. Dieselben haben, was in der Zeichnung durch die hellere Wiedergabe angedeutet ist, die Farbe (Haematoxylin) weniger angenommen, als die Zellen des Bindegewebes und auch die die Drüse bekleidenden Epithelien. Auffallend, wenigstens für den Anfänger, sind ausserdem noch die im Centrum der Krebszapfen liegenden, deutlich abgegrenzten Partieen.

In dem Krebszapfen „b“ erkennt man in dieser abgegrenzten Zone noch unveränderte Zellen, während man bei den übrigen Zapfen nur Detritus sehen kann. Solche centralen Erweichungen kommen beim Carcinom häufig vor und werden von allen Untersuchern beschrieben. Mitunter sieht man keine Zellen oder Zelltrümmer im Centrum, sondern Hohlräume, welche durch ein Endothelhäutchen scharf begrenzt werden. Hier handelt es sich nach der Ansicht einiger Untersucher um Capillaren. Der Krebs würde dann in solchem Falle zunächst das perivasculäre Lymphgefäss ausfüllen.

Von Wichtigkeit sind in diesem Präparate ferner die Veränderungen an den Epithelien der Drüsen „a“. Man sieht hier, dass die früheren Cylinderepithelien in mehrfacher Lage die Wand der Drüse bedecken. Die Form der Epithelien erscheint verändert, die Kerne grösser als sonst. Dies gilt besonders von der Drüse, welche sich in der Zeichnung unten rechts befindet. In der oberen dagegen ist die verschiedene Gestalt der Zellen zweifellos durch einen Schrägschnitt hervorgerufen. Diese Wucherung der Epithelien an den Drüsen ist eine bei jedem die Schleimhaut treffenden Reiz zu beobachtende Erscheinung, wie darauf schon vorher an verschiedenen Stellen hingewiesen ist. Andererseits aber hat man in dieser Wucherung den Beginn des von Drüsen ausgehenden Carcinoms gesehen und geschlossen, dass, wenn solche Vorgänge

in einem ausgekratzten Stücke sich finden, es sich um ein „beginnendes" Carcinom handelt. Vor einer solchen Diagnose kann nicht genug gewarnt werden. Ich stimme mit Orth (a. a. O. pag. 483) vollkommen überein, wenn er bei der Besprechung der Diagnose aus kleinen Gewebsstückchen sagt:

„Der Befund von unregelmässigen, mit epithelialen Zellen angefüllten alveolären Hohlräumen oder von netzförmigen Epithelsträngen, etwa mit Perlkugeln, beweist carcinomatöse Neubildung, welche die Totalexstirpation indiciert, während allerdings allerhand Wucherungserscheinungen an den in gewöhnliches Grundgewebe eingelagerten Drüsen, Schlängelung, Erweiterung, Bildung von papillen- und leistenförmigen Vorsprüngen in das Lumen, selbst mit Anfüllung der Höhlung mit abgestossenen Zellen an sich noch keine sichere Diagnose auf maligne Neubildung gestattet."

Ein hinreichender Beweis für die Bösartigkeit des Processes würde, wenn typische Alveolen nicht vorhanden sind, auch in dem Falle erbracht sein, wenn diese eben besprochene Wucherung der Epithelien sich nicht innerhalb der Drüse abspielt, sondern die Membrana propria durchbricht und in das Zwischengewebe eindringt. Jedoch hebe ich noch einmal hierbei hervor, dass man sich, bevor man die Diagnose eines Durchbruchs durch die Membrana propria stellt, durch alle, uns zu Gebote stehenden Hilfsmittel überzeugen muss, ob es sich nicht etwa um ein durch die Schnittrichtung verursachtes Trugbild handelt.

### b) Adenoma destruens Endometrii.

Die Diagnose eines Adenoms bietet an einem herausgeschnittenen Uterus keine Schwierigkeiten. Es handelt sich hierbei um eine Geschwulstbildung, welche aus drüsenähnlichen Gebilden zusammengesetzt ist, einen Cylinderepithelschlauch neben dem andern mit sehr wenig Stützgerüst darstellt und nicht auf die Schleimhaut beschränkt bleibt, sondern entweder continuirlich in die unterliegende Muskulatur weiterwuchert, in länger bestehenden Fällen selbst das Peritoneum durchbricht, oder diskontinuirlich in der Muskulatur Knoten von der gleichen anatomischen Beschaffenheit bildet. Bei längerem Bestehen kommt es gewöhnlich zur Bildung von soliden Epithelzapfen, so dass man dann nicht mehr von einem reinen Adenom, sondern von einem Adeno-Carcinom spricht.

Weit schwieriger, mitunter vielleicht unmöglich, ist die Entscheidung an einem ausgekratzten Partikel. Denn, wie wir vorher gesehen hatten, kommen mitunter bei den reinen Drüsenhyperplasieen ganz excessive Drüsenwucherungen vor. Allerdings war schon dort darauf hingewiesen worden, dass hierbei immer wieder der ursprüngliche Drüsentypus gewahrt bleibt. Bei den destruierenden Adenomen jedoch handelt es sich eigentlich gar nicht mehr um Drüsen, sondern um Epithelstränge. Diese behalten zwar im Anfange einen Hohlraum zwischen sich, bilden aber ganz atypische Formen, welche mit den Uterusdrüsen keine Aehnlichkeit mehr haben, besitzen keine

Membrana propria und liegen einer neben dem anderen. So sagt z. B. Ziegler in seinem Lehrbuch: „die mikroskopische Untersuchung kleiner Stücke kann Aufschluss über die Neubildung bringen, indem das Gewebe der Adenome zwar einen Drüsentypus nachahmt, jedoch niemals den dem betreffenden Organ normal zukommenden Drüsentypus vollkommen wiedergiebt.“ Und Orth (a. a. O.) sagt: „. . . . aber auch schon der Befund von dicht zusammenliegenden Drüsenschläuchen, besonders wenn diese der normalen Umgrenzung durch eine Tunica propria und längsverlaufende Muskelzellen entbehren, ist m. E. genügend, um eine maligne Neubildung zu diagnosticieren, welche die Totalexstirpation indiciert.“

Insbesondere möchte ich als charakteristisch noch hervorheben, dass es sich bei diesen Adenomen gar nicht mehr um das ursprüngliche, flimmernde Cylinderepithel der Uterusschleimhaut handelt. Die Epithelstränge bestehen aus dicht aneinanderliegenden, kubischen Zellen, welche eiförmig abgerundet, auch häufig ungleichmässig in ihrer Form sind. Der sonst an der Basis liegende, kleine Kern hat sich bedeutend vergrössert und zwar auf Kosten des Protoplasmas. Die Zellen liegen regellos neben- und übereinander, ohne eine bestimmte Abgrenzung gegen das Zwischengewebe zu haben.

Eine wesentliche Unterstützung für die mikroskopische Diagnose bildet auch hier der klinische Befund. Denn wenn man bei der Austastung der Uterushöhle einen markigen, circumscripten Tumor fühlt, von welchem man bröcklige Massen loslösen kann und dann den eben beschriebenen, mikroskopischen Befund erhebt, so dürfte man daraufhin wohl die Berechtigung haben, eine radicale Operation vorzunehmen. Die nachträgliche Untersuchung muss dann ergeben, ob es sich wirklich um die vorher diagnosticierte Neubildung gehandelt hat. Ist aber ein circumscripter Tumor nicht zu fühlen, handelt es sich also vielleicht ganz um die Anfangsstadien der Erkrankung, dann wird auch die mikroskopische Untersuchung mitunter nicht ausreichend sein, insbesondere da man bei einer Auskratzung ohne die Gefahr einer Uterusperforation keine tieferen Schichten der Muskulatur mit auskratzen kann. Denn das tiefere Hineinwuchern der drüsigen Neubildung in die Muskulatur würde dann das einzig sichere Kriterium für die Bösartigkeit der Neubildung sein.

Es ist von anderer Seite (Ruge u. a.) hervorgehoben worden, dass es oft zu spät sein wird, um Recidiven zu entgehen, wenn man immer dieses letztere Kriterium abwarten will. Das mag zugegeben werden. Aber andererseits muss man sich vergegenwärtigen, dass, wenn man auf die Diagnose „beginnendes malignes Adenom“ i. e. reine Drüsenwucherung ohne typische Carcinombildung, den Uterus exstirpiert und sich nachträglich an dem herausgeschnittenen Organe keine Stelle findet, welche die erste Diagnose bestätigt, die Frau auch kein Recidiv bekommt, keineswegs der Beweis erbracht ist, dass man eine maligne Neubildung entfernt hat.

Es ist, m. E. diese Diagnose, ebenso wie die Diagnose des Sarcoms aus

ausgekratzten Partikeln das Schwierigste, was auf diesem Gebiete vorkommt. Und selbst der Geübteste, dem eine reiche Erfahrung zu Gebote steht, wird hierbei Irrtümern ausgesetzt sein können. Man wird mitunter sagen müssen, an den zur Untersuchung gegebenen Stückchen finde ich nicht die mir notwendig erscheinenden Kriterien, um eine bösartige Neubildung zu diagnosticieren. Der Kliniker wird trotzdem nach seinen Erfahrungen und seiner Beobachtung das Organ entfernen und, — man findet eine ausgesprochen bösartige Neubildung. Und ebenso gut kann der umgekehrte Fall eintreten.

Hier ist die mikroskopische Kenntnis des ersten Beginnes der Vorgänge noch nicht ausreichend, um in allen Fällen eine sichere Entscheidung zu geben.

### c) Sarcoma Endometrii.

Dieselben Schwierigkeiten in der Diagnosenstellung, wie beim Adenom, ergeben sich beim Sarcom. Auch hier kann man, wenn man einen grossen Tumor zur mikroskopischen Untersuchung zur Verfügung hat, die Diagnose nach den bekannten Kriterien meist ohne besondere Schwierigkeit stellen. Es ist eine zellenreiche Geschwulst, welche, wenigstens nach unseren bisherigen Anschauungen, aus den Zellen des Bindegewebes hervorgegangen ist. Je nach der Art der Zellen werden Rund-, Spindel-, Riesenzellensarcome unterschieden. Dies ist indessen nicht so aufzufassen, als ob die Geschwulst nun ausschliesslich aus der einen oder andern Art von Zellen besteht, sondern gewöhnlich kommen die verschiedensten Zellformen vor, von denen sich nur eine besonders markiert. Die Uterindrüsen gehen in den Sarcomen gewöhnlich zu Grunde, so dass die Geschwulst ausschliesslich aus zelligen Elementen und Gefässen besteht.

Mit Bezug auf den Ort der Entstehung hat man zwei Arten zu unterscheiden, das Schleimhaut- und das Wandsarcom.

#### *α*) Die Schleimhautsarcome.

Die Schleimhaut wird von der Neubildung entweder im Ganzen ergriffen (sarcomatöse Degeneration), oder es kommt zur Bildung umschriebener Tumoren. Die letzteren sind meist polypöse Gebilde, welche die Uterushöhle ausfüllen und auch durch den Cervicalkanal in die Vagina treten können. Durch ödematöse Durchtränkung oder myxomatöse Degeneration können hier ebenso wie an der Cervix die traubenförmigen Sarcome entstehen. In denselben finden sich auch Drüsen und Cysten. Sonst werden die Drüsen schon verhältnismässig früh zerstört. Die Neubildung entsteht aus den Stromazellen, welche die verschiedensten Zellformen annehmen können. Am häufigsten sind hier die Rundzellensarcome beobachtet.

### β) Die Wandsarcome.

Bei den in der Wand des Uteruskörpers beginnenden Sarcomen handelt es sich meist um sarcomatöse Degeneration von Myomen (Myosarcom). Die Malignität kennzeichnet sich durch plötzliches, schnelles Wachstum und Bildung von regionären Metastasen, wenigstens in der ersten Zeit. Der Sitz entspricht zunächst dem Sitze des Myoms. Dann wuchert das Sarcom gegen die Uterushöhle, und es kommt zu jauchigem Zerfall der obersten Schichten. Auf der peritonealen Oberfläche des Uterus bilden sich bald zahlreiche Knoten, welche auf das Peritoneum parietale übergehen und bald zu Metastasen in anderen Organen führen. Die Zellform dieser Sarcome ist meist die der Spindelzellen. Die Entstehung wird aus den Muskelzellen oder aus den Zellen des interstitiellen Bindegewebes oder aus den Endothelien der Gefässe abgeleitet.

Da die Sarcome des Uterus meist sehr bösartig sind und schnell eine Vergrösserung des Organs infolge von Durchsetzung der Wand mit Geschwulstknoten bewirken, so wird bei Uebereinstimmung eines derartigen klinischen und mikroskopischen Befundes die Diagnose ziemlich sicher gestellt werden können. In gleichem Maasse unsicher ist aber auch hier die Diagnose an einem ausgekratzten Stückchen ohne sonstigen klinischen Befund. Denn wir haben gesehen, dass die Zellen des Zwischengewebes bei der Entzündung ebenfalls alle möglichen Formen annehmen können. Allerdings wurde dabei hervorgehoben, dass gewöhnlich gleichzeitig verschiedene Stadien der Entzündung nebeneinander bestehen, Zerfall etc. Die sarcomatöse Neubildung dagegen entbehrt jeder entzündlichen Beimischung. Ein besonderer Beweis für die anatomische Bösartigkeit des Prozesses würde auch hier sein, wenn man Stellen findet, in welchen das Sarcom in die Drüsen oder Gefässe einbricht.

Ausserdem ist differentiell-diagnostisch das Verhalten der Drüsen insofern von Bedeutung, als bei der Entzündung des interstitiellen Gewebes die Drüsen gewöhnlich gar keine oder doch nur unbedeutende Veränderungen zeigen, dieselben beim Sarcom jedoch schon verhältnismässig früh zu Grunde gehen können.

## d. Die im Zusammenhange mit der Schwangerschaft auftretenden, destruierenden Neubildungen.

Die im Zusammenhang mit der Schwangerschaft entstehenden Geschwülste des Uterus haben in den letzten Jahren eine lebhafte Discussion hervorgerufen. Um möglichst zur Klärung und Vereinfachung dieser, von mancher Seite unnötig compliziert gestalteten Fragen beizutragen, möchte ich folgende Einteilung im Einverständnis mit Waldeyer empfehlen: Je nachdem die Neubildung von dem mütterlichen oder von dem fötalen Gewebe ihren Ursprung nimmt, unterscheidet man ein Deciduoma oder ein Chorioma.

### α) Decidnoma.

Wie wir gesehen haben, können vom Endometrium destruirende Neubildungen ihren Ausgang nehmen. Dasselbe kann der Fall sein, wenn das Endometrium infolge von Schwangerschaft zu einer Decidua umgewandelt ist. Entsteht nun die Neubildung aus den in der Decidua vorhandenen Epithelresten (Drüsenfundi), so bildet sich ein Deciduoma carcinomatosum oder adenomatosum. Kann man dagegen die Neubildung auf die in der Decidua vorhandenen bindegewebigen Elemente zurückführen, so bildet sich ein Deciduomasarcomatosum.

Diese Geschwülste sind demnach als gewöhnliche Sarcome oder Carcinome aufzufassen, welche zur Zeit der Schwangerschaft oder im Anschlusse an dieselbe entstehen. Dagegen nehmen die Geschwülste des schwangeren Uterus, welche aus den fötalen Elementen (Chorion) entstehen, eine Sonderstellung ein.

### β) Chorioma (Waldeyer).

Sänger hat als erster auf diese Erkrankung aufmerksam gemacht und deren Wesen erkannt, nachdem ähnliche Fälle schon vor ihm beschrieben waren (R. Maier)[1]. Während beim Erscheinen der ersten Auflage dieses Buches nur einige wenige Arbeiten über diese Neubildung vorlagen, hat sich in den letzten Jahren eine ansehnliche Literatur über diesen Gegenstand gebildet. Es existieren bereits gegen 100 Einzelarbeiten. Trotzdem ist eine völlige Einigung, namentlich in Bezug auf die Histogenese der Geschwulst, auch jetzt noch nicht erzielt, so dass die von mir vor 4 Jahren gemachte Bemerkung, dass noch viele diesbezügliche Fragen der Beantwortung harren, auch heute noch zutrifft.

Es handelt sich bei dem Chorioma um eine Geschwulst, welche im Anschluss an eine Schwangerschaft (Abort) aus den Chorionzotten entsteht und durch frühzeitige Metastasenbildung in andern Organen meist schnell zum Tode führt. Die Verbreitung der Metastasen findet gewöhnlich auf dem Wege der Blutbahnen statt. Nach einer Zusammenstellung von Eiermann sind von 30 Operierten 6 noch nach zwei Jahren und länger recidivfrei geblieben. Hieraus ergiebt sich, dass man noch rechtzeitig operieren kann, sobald nur die Diagnose frühzeitig genug gestellt ist. Dies wird nach dem jetzigen Stand unserer Kenntnis dieser Neubildung bei Uebereinstimmung des klinischen und anatomischen Befundes möglich sein.

In dem mikroskopischen Bilde finden sich Balken und Stränge protoplasmatischer Massen mit zahlreichen Kernen und Vacuolen (syncytiale Massen), welche sich vielfach verzweigen und netzartig miteinander in Verbindung treten. Hierdurch entstehen grössere und kleinere Maschenräume, in welchen verschieden grosse, zellige Elemente mit grossen Kernen und auch vielkernige Riesenzellen vorhanden sind. In der Geschwulst finden sich viele Haemor-

[1] Rudolf Maier, Ueber Geschwulstbildungen mit dem Bau des Deciduagewebes. Virchow's Archiv. Bd. 77, p. 55 ff. 1876.

rhagieen in das Gewebe und zahlreiche, unregelmässig geformte Hohlräume, die als Bluträume anzusehen sind. Ein ausserdem regelmässig vorhandener Bestandteil sind nekrotische Partieen. Dieselben sind Reste des syncytialen Balkenwerks, deren Konturen nicht mehr zu erkennen sind; dagegen bleiben die Kerne erhalten.

Klinisch ist besonders zu betonen, dass das Wachstum dieser Geschwulst nicht wie beim Carcinom und Sarcom hauptsächlich nach der Uterushöhle, sondern nach der Uterusmuskulatur zu erfolgt.

Derjenige, welcher zuerst die genaueste mikroskopische Beschreibung von dieser Neubildung gegeben hat, war Gottschalk. Derselbe fand in einem Falle deutlich als solche erkennbare Chorionzotten, auch in den Geschwulstmetastasen. Die Zotten liessen sowohl ihre bindegewebige Axe als auch den syncytialen (epithelialen) Ueberzug erkennen. Da die bindegewebige Axe zellenreicher war als unter normalen Verhältnissen, so legte er im Einverständnisse mit Waldeyer auf diesen Umstand das Hauptgewicht und stellte die Neubildung zu den Sarcomen.

Hierdurch wurde der Widerspruch anderer Untersucher hervorgerufen, welche die Geschwulst von den epithelialen Elementen der Chorionzotten ableiteten, sie also als Carcinom angesehen wissen wollten. Letztere Ansicht ist die augenblicklich herrschende geworden, insbesondere durch die Arbeiten von L. Fraenkel und Marchand, denen sich Ruge angeschlossen hat. Ob sie für alle Fälle die richtige ist, scheint mir zum mindesten zweifelhaft, keineswegs darf aber deshalb das Verdienst, welches sich Gottschalk um die Erkenntnis dieses Zustandes erworben hat, geschmälert werden.

Was nun die Histogenese der Neubildung anbelangt, so wird eine Entscheidung, ob es sich um eine epitheliale oder bindegewebige Neubildung handelt, erst dann mit Sicherheit getroffen werden können, wenn über die Entstehung der die Zottenstämme umhüllenden Schicht völlige Klarheit erzielt ist.

Dies ist bisher nicht der Fall. Im Gegenteil, es herrschen darüber diametral entgegengesetzte Ansichten. Nach meinen Untersuchungen, welche hauptsächlich an sehr jungen Placenten bei Tubengravidität angestellt sind, besteht (wohlverstanden im frühesten Stadium) der Ueberzug der Zottenstämme aus einer dreifachen Zelllage (vergl. Fig. 31). Dem aus embryonalen Bindegewebe bestehenden Zottenstroma sitzt zunächst eine aus einer doppelten Lage von rundlichen Zellen bestehende Schicht auf. Diese ist ectodermalen Ursprunges, würde also als doppelter Epithelbelag der Zotten anzusehen sein. Demselben sitzt nun noch eine Lage langgestreckter Zellen auf, welche meiner Meinung nach das Endothel der mütterlichen Blutgefässe darstellen. Dasselbe wird von den wachsenden Zotten handschuhfingerartig gegen die intervillösen Bluträume vorgestülpt. Ist also diese äusserste Bedeckung der Chorionzotten auch nicht fötalen, sondern mütterlichen Ursprunges, so gehört dieselbe doch topographisch vollständig zu den Zotten, welche als mit derselben zu-

sammengehörig betrachtet werden können. Es ist nun von Pfannenstiel die Meinung ausgesprochen worden, dass diese vom Gefässendothel ausgehende Schicht das spätere, sogenannte Syncytium werde; die besprochene doppelte, darunter liegende Zelllage wird später einschichtig (Langhans'sche Schicht) und stellt das fötale Zottenepithel dar. Dieser Meinung kann man wohl beipflichten.

Hieraus ergiebt sich, dass die Entstehung der von den Chorionzotten ausgehenden Geschwülste eine verschiedene sein kann. Kommen dafür nur die Epithelien in Betracht, so wird man die Neubildung zu den Carcinomen rechnen müssen, nimmt die Neubildung dagegen vom Zottenstroma ihren Ausgang, so ist dieselbe als Sarcom und bei gleichzeitiger Beteiligung des Epithels als Sarcoma carcinomatodes zu bezeichnen.

Geht die Geschwulst wesentlich vom Syncytium aus, so könnte man ihr den Namen Chorioma syncytiale oder mit Rücksicht auf Pfannenstiel's Ansicht Chorioma endotheliale geben, wobei wir eben das Syncytium topographisch zur Zotte rechnen, obwohl wir annehmen, dass es genetisch zum mütterlichen Theile der Placenta gehört.

Aus den zahlreichen, in der Litteratur vorhandenen Beschreibungen und aus der Vergleichung derselben mit meinen Präparaten scheint es mir klar, dass es sich hierbei zwar um eine specifische Neubildung der Chorionzotten handelt, dass aber wohl von Fall zu Fall wird entschieden werden müssen, ob dieselbe als Carcinom, als Sarcom oder als Mischgeschwulst anzusehen ist. Deshalb hat Waldeyer vorgeschlagen diese Neubildung als Chorioma zu bezeichnen, womit ausgedrückt werden soll, dass sich alle die Zotten zusammensetzenden Bestandteile an der Neubildung beteiligen können. Der Name „Chorioma" scheint mir zur Zeit der passendste, indem er nichts präjudiciert und doch das Charakteristische betont. Unter „Chorioma" fallen sowohl diejenigen Fälle, bei denen das bindegewebige Zottenstroma an der Wucherung beteiligt ist, als auch diejenigen, welche vorzugsweise aus syncytialer oder epithelialer (Langhans'sche Schicht) Neubildung bestehen. Ist die mikroskopische Entscheidung getroffen, von welchem Bestandteil der Chorionzotten in dem betreffenden Falle die Neubildung ganz oder nur vorzugsweise ausgegangen ist, so kann man dieselbe als Chorioma carcinomatosum, sarcomatosum oder sarco-carcinomatosum oder syncytiale endotheliale registrieren.[1])

---

[1]) Die Meinungsverschiedenheiten über Entstehung und Zusammensetzung der Geschwulst äussern sich auch in den verschiedenen Benennungen, welche ich aus historischem Interesse hier anführen möchte:

Deciduoma malignum, Sarcoma deciduo-cellulare, Sarcom der Chorionzotten, Sarcoma Chorion, Maligne placentar-villöse Geschwülste, Sarcoma chorion-deciduale, Deciduo-Sarcoma uteri giganto-cellulare, serotinale Geschwulst, Carcinoma syncytiale, Choriocarcinom, Syncytioma malignum, Epithelioma syncytio-ektodermale oder Epithelioma ektodermo-syncytiale, Epithelioma ektodermale.

In Betreff der Diagnose derselben möchte ich noch den Ausspruch Sänger's[1]) erwähnen, „dass es hierzu wohl immer nötig sein wird, das Cavum corporis uteri nach Erweiterung der Cervix mit dem Finger auszutasten, ein Grund mehr, das ohnehin durchaus verwerfliche, unsichere und gefährliche, blosse Curettieren des Uterus bei Eihautresten, wie es leider noch immer viel geübt wird, zu unterlassen." Es ist also auch hierbei, wie ich bei verschiedenen Gelegenheiten ausdrücklich hervorgehoben habe, die Austastung der Gebärmutterhöhle eine wichtige Unterstützung für die Deutung des mikroskopischen Befundes.

c) Tuberculose des Endometrium.

Wenn auch die Tuberculose des Endometrium primär zu den Seltenheiten gehört, so kommt dieselbe doch hin und wieder vor. Die klinischen Symptome sind derart, dass eine Unterscheidung von einer bösartigen Neubildung nicht ohne weiteres möglich ist. Bei der mikroskopischen Untersuchung eines Schleimhautstückes findet man die bekannten, bei der Tuberculose der Portio abgebildeten Tuberkel mit Riesenzellen, in welchen es unter Umständen gelingt, Tuberkelbacillen zu färben. Natürlich muss man zu diesem Zwecke, wenn man nicht das Glück hat, gleich bei der ersten Untersuchung ein positives Resultat zu erhalten, mitunter sehr viele Schnitte färben. Der Befund von Tuberkelbacillen ist allerdings absolut beweisend. Sind dieselben aber nicht vorhanden, so dürfte auch die anatomische Struktur der Tuberkel ausreichend sein, um Verwechslungen mit anderen Erkrankungen auszuschliessen. Das Zwischengewebe zeigt entweder starke, kleinzellige Infiltration zu Beginn der Erkrankung mit hyperplastischen Bildungen an den Drüsenepithelien, oder es verwandelt sich mit gleichzeitigem Schwund der Drüsen in Granulationsgewebe. Ist die Diagnose auf Tuberculose gestellt, so muss auch in diesem Falle, ebenso wie bei den bösartigen Neubildungen, die Radikaloperation folgen, vorausgesetzt, dass man sonstige tuberculöse Erkrankungen ausschliessen kann. Aber selbst wenn eine geringe Affektion an anderen Organen (Drüsen, Lunge) besteht, so kann man hoffen, dass nach Ausschaltung der durch die Tuberculose des Endometrium hervorgerufenen Blutverluste, die Erkrankung der anderen Organe leichter zur Heilung gebracht wird.

## B. Die Wand des Gebärmutterkörpers (Myometrium).

### 1. Entzündungen (Metritis).

In dem zwischen den Muskelbündeln gelegenen Bindegewebe kann es zu Entzündungen kommen, welche meist vom Endometrium, in seltneren Fällen vom serösen Ueberzug des Uterus fortgeleitet sind. Bei der akuten Entzündung findet reichliche Ansammlung von Leukocyten statt, welche die Muskeln auseinanderdrängen und durch seröses Transsudat zu einer teigigen Anschwellung der Gebärmutter führen. Eine der häufigsten Ursachen dieser Er-

[1]) Archiv für Gynäkologie. Bd. 44.

krankung ist die Gonorrhe, sie kann aber auch durch septische Infection hervorgerufen werden.

In diesen Fällen kommt es mitunter zu Abscessbildungen in der Wand, die sogar eine beträchtliche Grösse erreichen können. Durch eine demarkierende Eiterung kann es zur Ausstossung eines grossen Teiles der Wand kommen (Metritis dissecans), wodurch gewöhnlich der Heilungsprozess eingeleitet wird.

Die chronische Entzündung führt zur Entwicklung von reichlichem Bindegewebe zwischen den Muskeln, welche, je länger der Prozess besteht, um so mehr zum Schwund gebracht werden. Schliesslich kann die ganze Muskulatur zu Grunde gehen, und die Uteruswand durch die Bindegewebsbildung verdickt und in eine starre Masse verwandelt werden.

Hieraus erklären sich auch die Blutungen; denn die Blutgefässe, welche sonst durch die Zusammenziehung der Muskulatur komprimiert werden, klaffen in dem starren Bindegewebe, welches keine kontraktile Kraft mehr hat.

## 2. Neubildungen (Myome, Fibromyome).

In der Wand des Gebärmutterkörpers ist der Hauptsitz der Myome. Dieselben entstehen direkt aus der Muskulatur und sitzen entweder dicht unter der Schleimhaut (Myoma submucosum) oder tiefer in der Wand (M. interstitiale od. intraparietale od. intramurale) und endlich dicht unter dem Peritoneum (M. subserosum). Die erste und letzte Art kann sich stielen und zu polypösen Bildungen zu führen. Die intramuralen Myome können an den verschiedensten Stellen der Wand gleichzeitig auftreten und bekanntlich enorme Grösse erreichen. Histologisch kommen die reinen Myome seltener vor. Stets findet man neben den Muskelfasern Bindegewebe. Das Endometrium zeigt hierbei gewöhnlich Veränderungen hyperplastischer Art, insbesondere starke Drüsenvermehrung.

Nicht selten findet man in den Myomen epitheliale Bildungen eingeschlossen. Dieselben stammen entweder von den Uterusdrüsen ab, welche dann übrigens häufig cystische Erweiterungen zeigen, oder sind als Reste des Wolff'schen Körpers und Ganges aufzufassen (von Recklinghausen, Die Adenomyome und Cystadenome der Uterus- und Tubenwandung, ihre Abkunft von Resten des Wolff'schen Körpers. Berlin 1896, August Hirschwald).

Sekundär können in den Myomen eine Reihe von Veränderungen eintreten.

Es kommt zu ödematöser Durchtränkung des Myomgewebes, zu Flüssigkeitsansammlungen, entweder in cystischen Räumen oder in erweiterten Lymphräumen (Fibromyoma lymphangiectaticum, Fibrocysten). Statt der serösen Flüssigkeit kann der Tumor auch Blutergüsse in seinem Inneren zeigen (Fibromyoma cavernosum).

Ferner kommt es unter Umständen zu fettiger, hyaliner, myxomatöser Degeneration, zur Nekrose und eitrigen Einschmelzung der Myome.

In letzterem Falle können ebenso wie bei der Metritis dissecans ganze Schichten ausgestossen werden, welche bei der mikroskopischen Diagnose bedeutende Schwierigkeiten machen können.

Endlich sei noch der Verkalkungen der Myome gedacht. Entweder lagern sich Kalkkonkremente im Innern des Myoms ab, oder es bildet sich eine mehr oder minder vollkommene Kalkschale um das Myom.

Dass die Myome sarcomatös degenerieren können, ist bereits bei den Sarcomen besprochen worden. Hierbei kommt es dann auch zu Mischgeschwülsten, insbesondere wenn in dem Myom auch drüsige Bildungen vorhanden waren (Adenomyosarcom). Aus den letzteren kann auch eine carcinomatöse Neubildung hervorgehen, welche also auch als Mischgeschwulst aufzufassen ist (Myoma adeno-carcinomatosum).

---

# V. Tuben.

## 1. Normale Anatomie.

### a) Lage und Verlauf.

Die Tubae Fallopiae, Eileiter, auch Oviducte genannt, sind Röhren, welche die Verbindung zwischen dem Uterusinnern und den Eierstöcken herstellen und dazu bestimmt sind, die aus den Eierstöcken ausgestossenen, reifen Eier in den Uterus zu leiten. Die Tuben sind symmetrisch angelegte Organe und nehmen ihren Ausgang von den beiderseitigen Ecken des Fundus uteri. Nach ihrem Durchtritt durch die Schleimhaut durchbohrt die Tube die Muskulatur des Uterus in einem leichten Bogen, indem sie von der Schleimhaut schräg aufwärts steigt und dann ziemlich parallel der oberen Kante des Uterus oberhalb des Ansatzes des runden Mutterbandes in die Bauchhöhle tritt. Hier verläuft sie zunächst eine kurze Strecke in gleicher Richtung, um sich dann in einem hufeisenförmigen Bogen nach hinten und unten zu wenden, so dass die abdominale Oeffnung mit dem sich daran schliessenden Ovarium mehr hinter als seitlich von dem Uterus zu liegen kommt. Diese normale Lage der Tube ist uns zuerst durch die ausgezeichneten topographischen Darstellungen von Hiss und Waldeyer zur Anschauung gebracht worden. Nur wem diese Lage in Zukunft zur Norm dient, wird sich ein klares Bild von dem Zustandekommen vieler pathologischer Vorgänge machen können. Das bis vor kurzem in alle Lehrbücher übergegangene Bild, in welchem die Tuben mit dem breiten Mutterband den Uterus wie zwei Schmetterlingsflügel begrenzen, war nur zu sehr dazu angethan, falsche Vorstellungen von der Normallage der Geschlechtsorgane zu erwecken. Um nur ein Beispiel zu erwähnen, so war es ganz unmöglich, sich bei diesem Bilde klar zu machen, wie eigentlich die sogenannte äussere Ueberwanderung des Eies zustande kommt; auch für die bimanuelle Untersuchung ist es von grösster Wichtigkeit zu wissen, wo man die Tuben

und das Ovarium zu suchen hat. Bei Gelegenheit von Kursen konnte ich mich immer wieder davon überzeugen, dass hierüber ganz falsche Begriffe bei den Anfängern existieren.

### b) Einteilung der Tubenabschnitte.

Man unterscheidet an der Tube den interstitiellen Teil, den Isthmus, die Ampulle und das Fimbrienende (Infundibulum). Unter interstitiellem Teil versteht man den im Uterus verlaufenden Teil. Derselbe grenzt sich als ein

Fig. 38.




Interstitieller Teil der Tube. Unterhalb der grossen Gefässdurchschnitte (a) (Verzweigungen der Art. und Ven. spermatica) sieht man die sich deutlich ringförmig abhebende Tube (b). Die Begrenzung des Tubenkanals ist mit Cylinderepithel ausgekleidet. Die im Inneren des Kanales gelegenen Gebilde (c) sind Flachschnitte durch Falten. d. Muskulatur des Uterusfundus.

deutlich ringförmiges Gebilde, welches durch einen haarfeinen Kanal durchbohrt ist, von der Uterusmuskulatur ab. Dieser Kanal wird noch durch Längsfalten beträchtlich verengt, welche, in diesem Teile noch unbedeutend, durch Bildung von Nebenfalten um so zahlreicher werden, je mehr man sich dem abdominalen Ende nähert. Die Muskulatur im interstitiellen Teile scheint nur aus einer Schicht ringförmig angeordneter Muskeln zu bestehen, während eine Längsmuskelschicht hier nicht vorhanden ist. Die Schleimhaut besteht

aus einer dünnen Schicht runder Zellen und hat einen Epithelüberzug von flimmernden Cylinderzellen, welche auch die Schleimhaut des ganzen übrigen Tubenkanales bedecken. Die Wimperung der Flimmerhaare erfolgt von dem abdominalen zu dem uterinen Ostium.

Nach dem Verlassen der Uteruswand verläuft die Tube als selbständiges Gebilde in der oberen Kante des breiten Mutterbandes und erscheint äusserlich als ein glatter, runder Strang von der Dicke eines dünnen Bleistiftes am uterinen Ende, während nach dem abdominalen Ende der Umfang fast um das doppelte grösser wird. Die Länge der Tube beträgt im Mittel 10—12 cm, jedoch kommen hier viele Variationen vor.

Der Isthmus Tubae, wie man den Teil von der Uteruskante bis zur Umbiegungsstelle nennt, unterscheidet sich von der sogenannten Ampulle nur durch die geringere Mächtigkeit der einzelnen Schichten. Die Zusammensetzung der Wand ist in beiden Teilen dieselbe. Von aussen nach innen unterscheidet man den serösen Ueberzug, eine aus lockerem Bindegewebe bestehende Schicht, in welcher die grösseren Gefässe verlaufen, die im Allgemeinen als Subserosa bezeichnet wird, die Muskulatur und die Schleimhaut. Zu bemerken ist, dass das Bindegewebe der Ampulle ein mehr zellenreiches ist. Die Falten sind hier grösser als in den übrigen Teilen der Tube.

Der seröse Ueberzug ist mit der darunter befindlichen Schicht ebenso fest vereinigt, wie dies beim Uteruskörper der Fall ist. Man kann also auch hier denselben nicht einfach abziehen. Auf diesem Ueberzug befindet sich ein dicht verzweigtes Netz von Lymphgefässen (Poirier).

Die Muskulatur besteht aus einer äusseren Längs- und einer inneren Ringschicht. Letztere sendet Ausläufer zur Schleimhaut und zwar zu den vier Hauptfalten, welche sich durch die ganze Länge der Tube hinziehen. Bis an die feineren Verzweigungen der Falten reichen keine Muskelfasern heran. Die Muskulatur ist in dem abdominalen Ende verhältnismässig schwächer als in dem uterinen. Die Dickenzunahme des abdominalen Endes kommt nur durch die zahlreichen Verzweigungen der Schleimhautfalten zustande. Zwischen den Muskelbündeln befinden sich aller Orten Züge von lockerem Bindegewebe, in welchem die Gefässe und Nerven zur Schleimhaut ziehen.

Die Schleimhaut sitzt der Muskulatur unmittelbar auf, so dass hier ebenso wenig wie im Uterus eine Submucosa vorhanden ist. Die Zellen, welche in der Tubenschleimhaut liegen, ähneln den Stromazellen der Uterusschleimhaut sind jedoch kleiner als diese und liegen ziemlich eng aneinander. Zwischen denselben liegt ein äusserst zartes, bindegewebiges Maschenwerk. Die Stromazellen machen den Eindruck lymphoider Zellen.

Die Tubenschleimhaut begrenzt nun den Tubenkanal nicht in einer einfachen Linie, sondern bildet längsverlaufende Erhebungen in denselben. In der Nähe der abdominalen Oeffnung erreichen diese Erhebungen mit ihren Nebenfalten und Fältchen einen so hohen Grad, dass man einen centralen Kanal hier überhaupt nicht mehr erkennen kann. Auf dem Querschnitt ge-

winnt man den Eindruck, als wenn sich von allen Seiten von der Schleimhaut aus gegen das Tubenlumen hin Zotten mit zahlreichen Verästelungen erheben. Durch Verklebungen dieser zahlreichen Nebenfalten, ebenso durch Schrägschnitte, können leicht Bilder entstehen, welche Drüsendurchschnitte vortäuschen. Man muss aber daran festhalten, dass in der normalen Tubenschleimhaut weder Drüsen noch Zotten vorhanden sind.

Fig. 39.

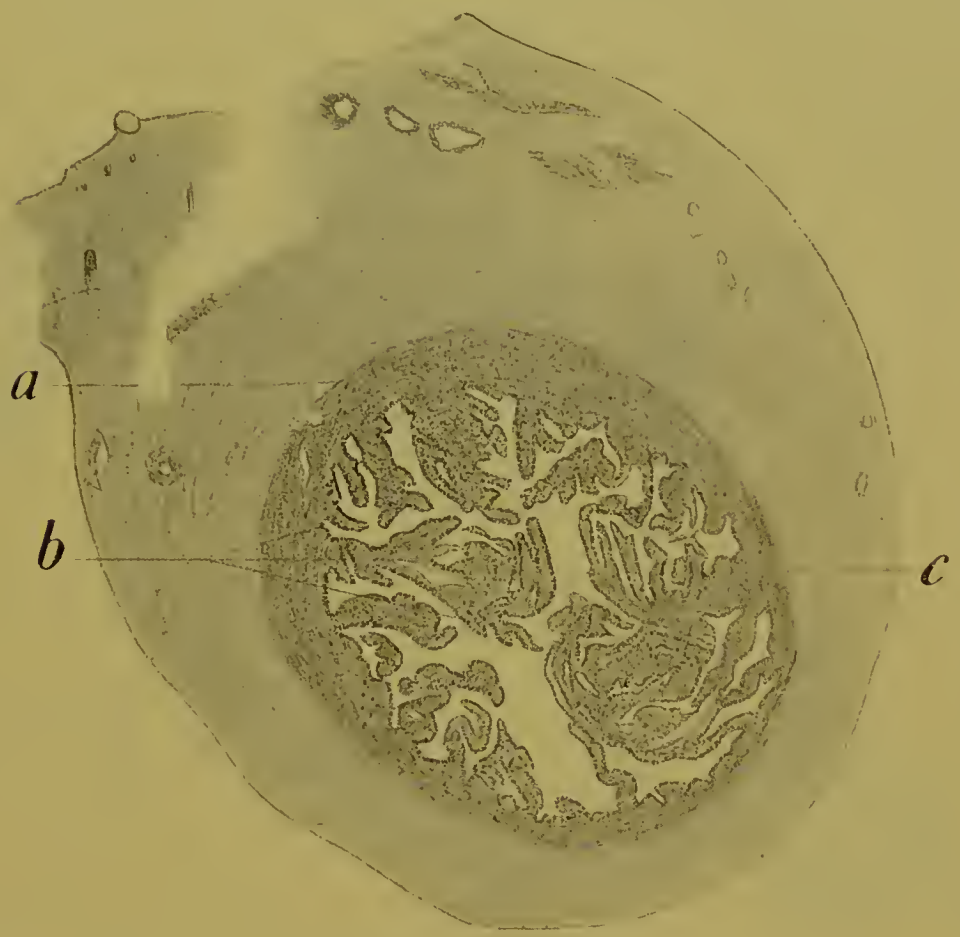


Isthmus Tubae (nahe der Ampulle).
a. Muskulatur. b. Falten. c. Tubenkanal.

Die Bekleidung der Schleimhaut wird von einem sehr regelmässigen, flimmernden Cylinderepithel gebildet. Die Zellen sind etwas schlanker als die Epithelien der Uteruskörperschleimhaut, jedoch nicht so lang gestreckt, wie die der Cervixschleimhaut.

Die Blutgefässcapillaren gehen bis an den Epithelbelag heran. Die feinsten Wurzeln der Lymphgefässe sind jedoch hier, ebensowenig wie in der Uterusschleimhaut, nachgewiesen. Man nimmt an, dass nur Gewebsspalten vorhanden sind, welche erst in den tieferen Schichten sich zu Lymphgefässen vereinigen.

An dem abdominalen Ende öffnet sich nun das Tubenrohr. Die zahlreichen Schleimhautfalten treten aus dem Inneren hervor und umgeben die Oeffnung wie eine Halskrause, die sogenannten Fimbrien bildend. Eine dieser Schleimhautfalten zieht als Halbrinne zum Eierstock, die Fimbria ovarica. Die abdominale Oeffnung ist nicht rund, sondern schräg und trichterförmig vertieft, daher Infundibulum genannt. Zur Zeit der Ausstossung des reifen Eies findet auch eine vermehrte Blutzufuhr zur Tube statt und hierdurch soll sich die trichterförmige Oeffnung dem Eierstock nähern. Sonst fällt der Fimbria

Fig. 40.

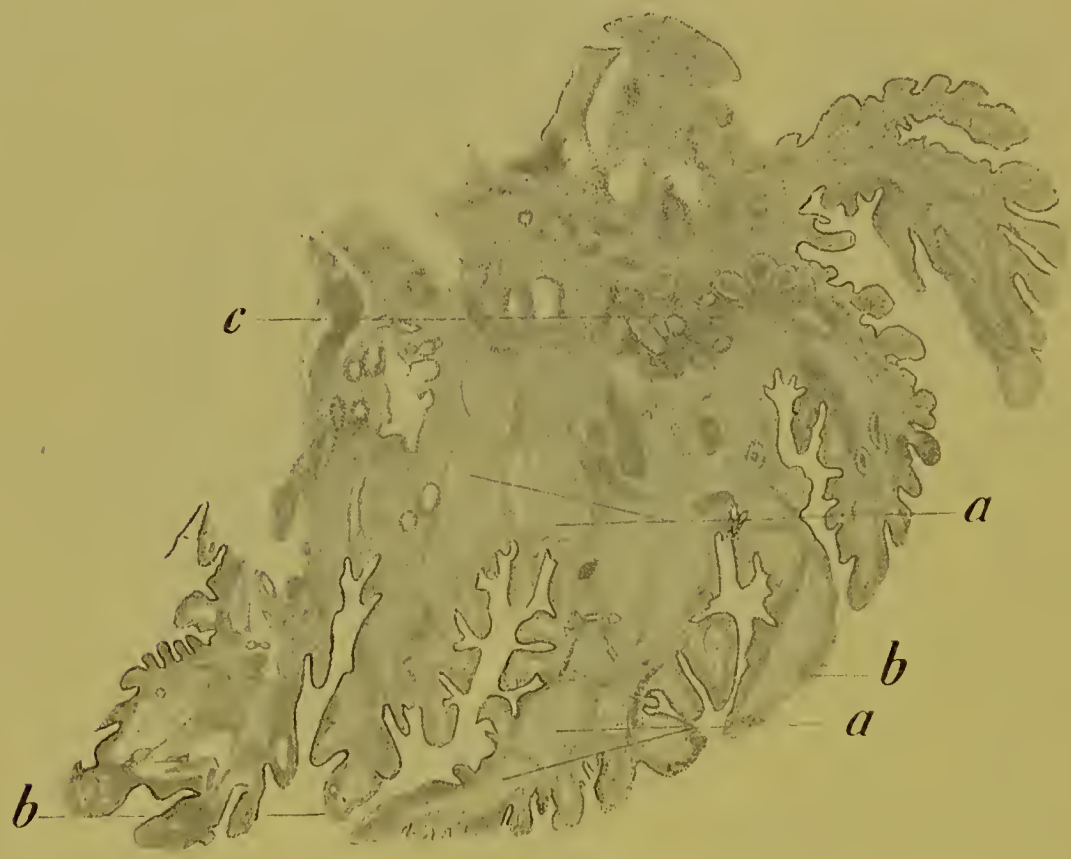


Fimbrienende der Tube.
Blut-Gefässe (e). Lymphgefässe (a) erweitert. Das Epithel an einzelnen Stellen (b) abgestreift.

ovarica die Aufgabe zu, das Ei in den Trichter zu leiten, was ausschliesslich hier durch die Wimperung der Flimmerhaare geschieht. Man sieht jedenfalls aus dieser Anordnung, dass die Einrichtungen so sind, um dem Ei den Eintritt in das Tubenrohr möglichst zu erleichtern.

### c) Veränderungen innerhalb normaler Grenzen.

Ebenso wie wir beim Uterus gesehen haben, dass die anatomische Zusammensetzung gewissen Schwankungen unterworfen ist, je nach dem Alter des betreffenden Individuums oder zur Zeit der Menstruation und Gravidität,

treten solche normalen Veränderungen auch bei den Tuben auf. Man kann von vornherein von denselben sagen, dass diese Veränderungen ähnlich wie am Uterus sind, sich aber durch geringere Intensität von jenen unterscheiden.

### α) Die Menstruation.

Nach den vorliegenden Untersuchungen scheint man mit Sicherheit annehmen zu können, dass zur Zeit der Menstruation eine vermehrte Blutfülle vorhanden ist. Hierdurch kommt es, wenn auch in verhältnismässig geringem Grade, zu Blutaustritt in die Tubenschleimhaut und zur Durchsickerung von Blut in den Tubenkanal. Ob es eine eigene Menstruation der Tube ohne eine solche des Uterus giebt, erscheint zweifelhaft, denn man muss berücksichtigen, dass die Resultate und Beobachtungen, welche hierüber gemacht worden sind, immer pathologische Fälle betreffen. Die experimentellen Untersuchungen mit Abbindung der Tuben an dem einen oder gleichzeitig an beiden Enden haben ergeben, dass eine Sekretion von den Epithelien der Schleimhaut unter normalen Verhältnissen nicht stattfindet. Ob eine solche Sekretion zur Zeit der Menstruation eintritt, ist bisher, wenigstens für die normalen Verhältnisse, mit Sicherheit nicht bewiesen. Wir sind bei der Beurteilung dieser Dinge auf die Beobachtungen nach Operationen angewiesen, bei denen es sich fast immer um schwere pathologische Zustände gehandelt hatte. Allerdings ist hierbei beobachtet worden, dass z. B. bei Einnähung des Tubenstumpfes in die Wunde zur Zeit der Menses in ganz regelmässigen Zwischenräumen Schleim- oder Blutabsonderungen stattgefunden haben. Ich selbst habe einmal nach einer vaginalen Uterusexstirpation beobachtet, dass einige Wochen später eine ziemliche erhebliche Blutung aus der Scheide eintrat. Da es sich um eine Nachblutung nicht mehr handeln konnte, die Zeit auch derjenigen entsprach, zu welcher gewöhnlich die Menstruation einzutreten pflegte, so lag es nahe, anzunehmen, dass die menstruelle Congestion sich durch einen derartigen Austritt von Blut aus der Tube bemerkbar machte. Trotzdem möchte ich allen diesen Beobachtungen eine absolute Beweiskraft für das Vorhandensein einer Tubenmenstruation unter normalen Verhältnissen absprechen.

### β) Senile Veränderungen.

Nach Aufhören der Menses und mit zunehmendem Alter treten auch an den Tuben bestimmte Alterserscheinungen auf. Dieselben kennzeichnen sich dadurch, dass durch Bindegewebsretraction eine Schrumpfung des ganzen Organes stattfindet und die Falten an Zahl geringer werden. Am längsten erhält sich das Epithel, wenn auch dasselbe in der Grösse der einzelnen Zellen Einbusse erleiden soll. Auch die Flimmerhaare verschwinden.

### γ) Schwangerschaftsveränderungen.

Während der Schwangerschaft hypertrophiert die Tube in allen ihren Teilen, insbesondere nimmt die Schleimhaut mit ihren Falten an Mächtigkeit zu. Die Gefässe zeigen eine ganz beträchtliche Grössenzunahme, vor allem die Venen und die Lymphgefässe. Besondere Veränderungen der einzelnen Gewebe, wie z. B. die Umwandlung der Uterusschleimhaut in eine Deeidua, scheinen nach den bisherigen Untersuchungen bei der normalen intrauterinen Schwangerschaft gewöhnlich in der Tube nicht stattzufinden. Jedoch sind auch Fälle beschrieben worden, in welchen die Bindegewebszellen der Tubenschleimhaut sich wesentlich vergrössern und ein ähnliches Aussehen zeigen wie die uterinen Deciduazellen. Mit der Rückbildung des Uterus geht auch die Rückbildung der Tuben einher.

## 2. Pathologische Anatomie.

### A. Missbildungen.

Von den Missbildungen sollen nur diejenigen kurz besprochen werden, welche für die Praxis von Bedeutung sind. In erster Linie seien hier

#### a) Die infantilen Tuben

erwähnt, auf deren Bedeutung für das Zustandekommen der Tubenschwangerschaft W. A. Freund die Aufmerksamkeit gelenkt hat. Bekanntlich zeigen beim Embryo die Tuben zahlreiche spiralige Drehungen, welche beim Herabtreten der Tuben und Eierstöcke in das kleine Becken sich mehr und mehr verlieren, so dass zur Zeit der Pubertät die Tuben im normalen Zustande keine Windungen mehr zeigen.

Man kann nun nicht ganz selten Fälle beobachten, in welchen sich solche spiraligen Drehungen der Tuben auch nach völliger Entwicklung der Genitalien über die Pubertät hinaus erhalten bei Abwesenheit sonstiger pathologischer Vorgänge. Für diese Fälle hat Freund den Namen der infantilen Tuben eingeführt und wiederholt beobachtet, dass durch derartige Windungen das befruchtete Ei verhindert wurde, in den Uterus zu gelangen, und es so zur Entstehung einer Tubengravidität kam. Wenn auch von manchen Seiten diese Angaben Freund's in Zweifel gezogen worden sind, so kann ich dieselben nach meinen Erfahrungen nur immer wieder bestätigen, wie ich dies auch schon zu wiederholten Malen gethan habe.

Die infantile Tube ist sicher als eine der Ursachen für das Zustandekommen der Tubenschwangerschaft anzusehen.

#### b) Accessorische Tuben und Tubenostien.

Ausser dem normalen Ostium abdominale der Tube sind nicht selten noch Nebenöffnungen, welche ebenfalls mit Fimbrien ausgekleidet sind, beob-

achtet worden. Je nachdem diese Oeffnungen unmittelbar an der Tubenwand liegen oder mit dieser erst durch einen Stiel mit oder ohne Kanal zusammenhängen, spricht man von einem accessorischen Ostium oder einer accessorischen Tube. Meist liegen diese Ostien in der Nähe der gewöhnlichen abdominalen Mündung, kommen aber auch bis zur Mitte zwischen abdominalem und uterinem Ende vor. Vor kurzem hatte ich Gelegenheit, bei einer Myomoperation eine Tube zu entfernen, an welcher sich eine Nebentube von fast derselben Länge wie die eigentliche Tube befand. Dieselbe hatte ausserdem noch die Besonderheit, dass sie sich in der Mitte in zwei Schenkel teilte, von welchen der eine ca 1 cm von dem abdominalen Ende, der andere ziemlich nahe dem uterinen Ende in die Tubenwand überging. Diese Nebenostien oder -Tuben können entweder mit dem richtigen Tubenkanal kommunizieren oder sie enden blind. Gerät in einen derartigen Blindgang ein befruchtetes Ei, so ist ohne weiteres verständlich, dass, falls das Ei sich weiter entwickelt eine Extrauteringravidität zustande kommen muss. Zu unterscheiden von diesen Missbildungen sind

### c) die herniösen Ausstülpungen (Divertikel) des Tubenkanals.

Es kommt, allerdings selten, vor, dass von der Schleimhaut mit Epithel bekleidete Gänge in geradem oder gewundenem Verlauf abgehen, um in die Muskulatur mehr oder weniger tief einzudringen und mitunter unter der Serosa zu endigen. Solche Gänge können auch zunächst einen zum eigentlichen Tubenkanal senkrechten Verlauf nehmen und biegen erst in der Muskulatur um und verlaufen dann noch eine Strecke weit parallel demselben.

Auch diese Missbildungen können natürlich eine Gelegenheitsursache für das Zustandekommen einer Tubengravidität abgeben. Bei Besprechung dieser Verhältnisse möge auch noch kurz der sogenannten überzähligen Tuben gedacht werden, welche in einigen seltenen Fällen zur Beobachtung gelangt sind. Hierbei handelt es sich gewöhnlich um eine dritte Tube im Zusammenhang mit einem dritten Ovarium oder Ovarialtumor. Dieselben sind losgelöst von den Genitalien mit Netz oder anderen Bauchorganen adhärent beschrieben worden. Ob dieselben ursprünglich im Zusammenhang mit den Genitalien gestanden haben und sich erst später durch entzündliche Vorgänge von diesen losgelöst haben, mag dahingestellt sein. Schliesslich möchte ich bei der Aufzählung dieser Missbildungen noch eines sehr häufig vorkommenden Gebildes Erwähnung thun, welches als

### d) Gestielte oder Morgagni'sche Hydatide

bezeichnet wird.

Es sind dies kleine, mit wasserhellem Inhalt gefüllte Cysten von Erbsen- bis Wallnussgrösse, welche entweder einer Fimbrie direkt aufsitzen oder mit derselben durch einen mehr oder minder langen Stiel verbunden sind. Ueber die Entstehung dieser Cysten gehen die Meinungen auseinander. Die echten

Cysten sollen mit demselben Epithel, wie die Fimbrie, in ihrem Inneren bekleidet sein. Eine besondere pathologische Bedeutung kommt diesen Gebilden gewöhnlich nicht zu.

## B. Die Eileiterschwangerschaft.

### a) Ursachen.

Das befruchtete Ei kann unter bestimmten pathologischen Verhältnissen in der Tube zurückgehalten werden und sich hier weiter entwickeln. Als Ursachen für diese abnorme Insertion des Eies sind ausser den im vorigen Abschnitt aufgeführten Missbildungen und Entwickelungshemmungen alle diejenigen Vorgänge anzusehen, welche den Tubenkanal mehr oder weniger unwegsam oder durch Zerstörung der auf den Epithelien sitzenden Wimperhaare, die durch dieselben ermöglichte Fortbewegung des Eies unmöglich machen. Denn wenn auch Kontraktionen der Tubenmuskulatur (Peristaltik) stattfinden, so sind diese doch nicht imstande, allein das Ei durch die Tube in den Uterus zu befördern. Hierzu ist die von allen Untersuchern übereinstimmend beobachtete Strömung der Cilien vom abdominalen zum uterinen Ostium erforderlich. Die Cilien können durch Erkrankungen der Tubenschleimhaut zu Grunde gehen.

Eine fernere und wohl die häufigste Ursache für das Zustandekommen einer Tubengravidität wird durch die perisalpingitischen Processe verursacht. Im Anschluss an dieselben kommt es zu Verwachsungen einzelner Teile der Tube untereinander, mit dem Uterus, den Ovarien, den Därmen, Netz und auch anderen Organen der Bauchhöhle, wodurch der Kanal bis zur völligen Unwegsamkeit verzerrt und zugeschnürt wird. In selteneren Fällen haben Verlegungen des Tubenkanals durch Schleimhautpolypen oder Tumoren der Tubenwand die Ursache abgegeben. Von einigen Autoren werden endlich in der Bauchhöhle befindliche Geschwülste, welche den Tubenkanal zusammenpressen, in Zusammenhang mit der Tubengravidität gebracht. Dieselben würden dann zwar den kleinen Spermatozoën mit ihren aktiven Bewegungen den Durchtritt noch gestatten, würden aber die Rückwanderung des befruchteten Eies verhindern.

### b) Insertionsstellen des Eies in der Tube.

Nach dem Austritt des Eies aus dem Eierstock hat dasselbe die Tube in ihrer ganzen Länge zu passieren und kann sich, wenn eine der eben besprochenen Vorbedingungen für das Zustandekommen einer Tubenschwangerschaft vorhanden ist, in jedem Teile festsetzen und weiter entwickeln. Man unterscheidet danach eine Graviditas interstitialis, tubaria propria, meist ampullaris, und infundibularis. Ausser diesen drei Hauptarten, von welchen die Entwickelung des Eies im ampullären Teile der Tube die bei weitem häufigste ist, kommen nun noch Uebergänge vor, sei es, dass die An-

lage von Anfang an so ist, sei es dass die Uebergangsformen sich erst mit dem Wachsen des Eies bilden. So kann die interstitielle Schwangerschaft auf der Grenze zwischen Tube und Endometrium stattfinden: man spricht dann von einer Graviditas tubo-uterina, oder am abdominalen Ende von einer Graviditas tubo-abdominalis. Schliesslich kann auch die Insertion des Eies auf der Fimbria ovarica erfolgen, wie mit Sicherheit nachgewiesen ist.

Die Tube erleidet nun, sobald ein befruchtetes Ei sich in derselben festgesetzt hat und weiter entwickelt, bestimmte, der Schwangerschaft eigentümliche Veränderungen, welche aber nur zum Teil den Schwangerschaftsveränderungen entsprechen, die wir bei der intrauterinen Gravidität kennen gelernt haben. Diese Differenzen erklären sich aus dem wesentlich anderen Bau der Tubenschleimhaut und Tubenwand. Letztere wird von dem wachsenden Ei immer mehr gedehnt und bildet schliesslich nur noch eine bindegewebige Wand, wie dies ebenso der Fall ist, wenn die Tube durch einen andern pathologisch zurückgehaltenen Inhalt (seröse Flüssigkeit, Blut, Eiter) in eine Cyste verwandelt wird. Die ursprünglich hypertrophische Muskulatur geht schliesslich zu Grunde. Bei einer weiter vorgeschrittenen Tubenschwangerschaft kann man daher auch gewöhnlich vom Tubengewebe nichts mehr erkennen, und dies war der Grund, weshalb man früher so viel von Bauchhöhlenschwangerschaften gesprochen hat. Erst durch die Untersuchungen der ersten Stadien ist man zu der Erkenntnis gelangt, dass fast alle diese Fälle ihren Ursprung in der Tube haben.

Die Veränderungen, von welchen wir im Folgenden zu sprechen haben, beziehen sich daher nur auf die ersten Wochen, resp. Monate der Tubenschwangerschaft. Je weiter die Schwangerschaft vorrückt, um so mehr verschwinden diese charakteristischen Veränderungen, ganz im Gegensatz zu den Vorgängen am Uterus.

### c) Veränderungen der Tubenschleimhaut bei Tubenschwangerschaft im Bereiche des Fruchtsackes.

#### α) Decidua tubaria basalis (serotina).

Alle Untersucher stimmen darin überein, dass an der Stelle, an welcher sich das Ei an die Schleimhaut anlegt, eine Umwandlung der Schleimhautzellen in Deciduazellen stattfindet. Allerdings erreichen dieselben nicht die Grösse der uterinen Deciduazellen, sind aber diesen sonst in Bezug auf ihre Form sehr ähnlich. Die Zellen haben ein zartes, durchsichtiges Protoplasma und einen oder mehrere verhältnismässig grosse Kerne, durch welche sie sich von Plattenepithelien unterscheiden. Sie liegen auch nicht so nahe beieinander wie im Endometrium, wo bekanntlich in den obersten Schichten durch dieselben das sogenannte „compakte Gewebe“ gebildet wurde, sondern haben zwischen einander Lücken, welche mit einer homogenen Masse gefüllt sind. Zwischen den Deciduazellen sieht man auch nicht selten spindelförmige

Bindegewebszellen von gewöhnlicher Grösse und Zellen vom Aussehen normaler Bindegewebszellen der Tubenschleimhaut, sowie zahlreiche Rundzellen. Hieraus gewinnt man den Eindruck, als ob die Umwandlung der Tubenschleimhaut in eine Decidua nicht so vollständig erfolgt wie im Uterus. Dass nun gar eine Schichtung in zwei Lagen, eine compakte und eine spongiöse stattfinden soll, wie dies bekanntlich an der uterinen Decidua der Fall ist und von einigen Autoren behauptet wird, konnte ich in keinem Falle feststellen.

Fig. 41.

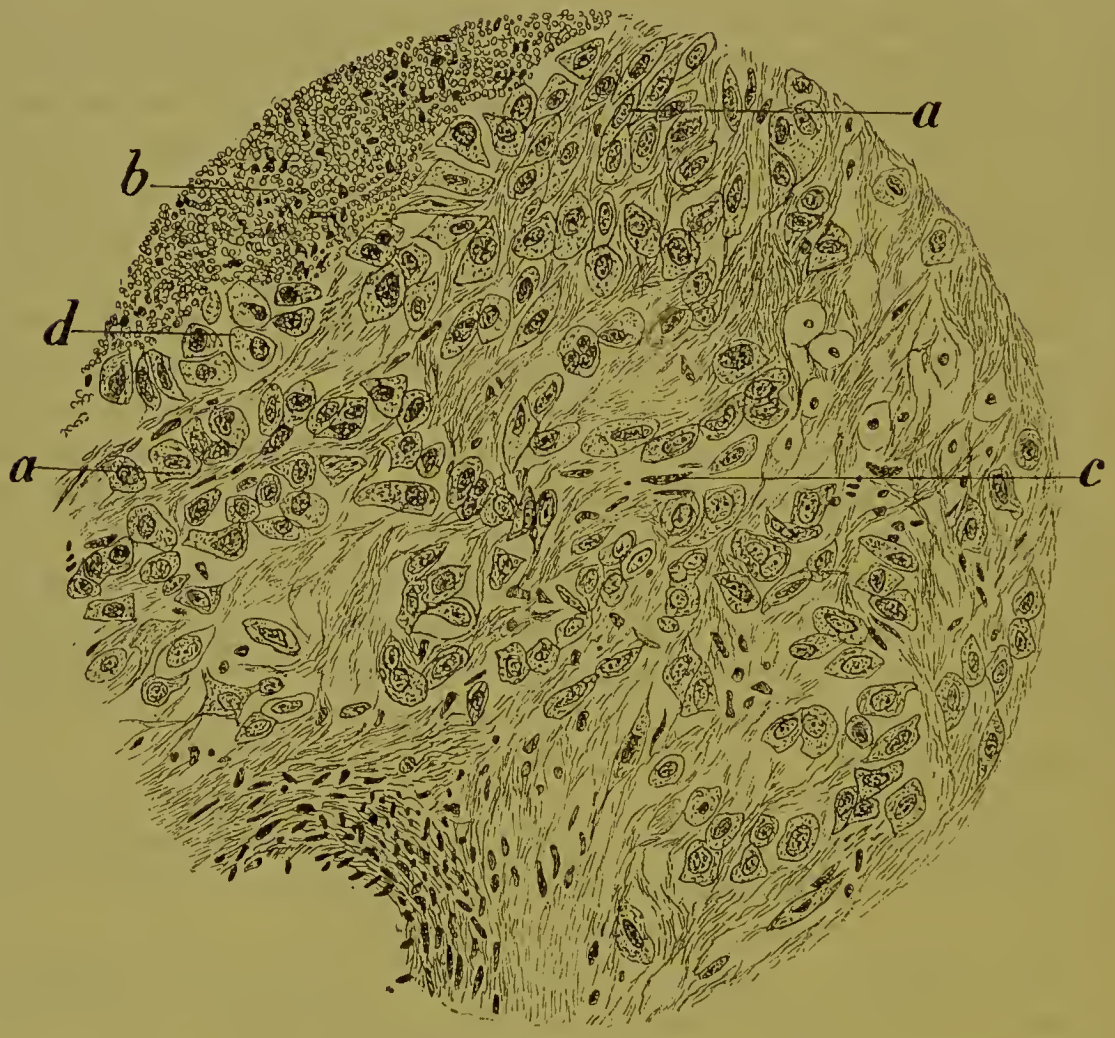


Umwandlung der Tubenschleimhaut in eine Decidua.
a. Deciduazellen. b. Rundzellen. c. Spindelförmige Bindegewebszellen. d. Intercellularräume.

Es ist dies auch in hohem Grade unwahrscheinlich, wenn man bedenkt, dass die spongiöse Schicht durch die erweiterten Fundi der Uterindrüsen gebildet wird. Wie wir aber gesehen haben, sind in der Tubenschleimhaut normaler Weise keine Drüsen vorhanden. Anzunehmen aber, dass sich durch den Schwangerschaftsreiz Drüsen oder drüsenähnliche Räume neu bilden, dazu liegt

nicht der geringste Grund vor. Denn die Fundi der Drüsen im Uterus, welche während der Schwangerschaft erhalten bleiben, dienen dazu, nach Abstossung der kompakten Schicht die Drüsen des Endometrium und die Epithelien der Oberfläche neuzubilden. In der Tube liegen die Verhältnisse aber wesentlich anders. Drüsen werden überhaupt nicht gebildet und die Epithelien, welche an der Einsertionsstelle und in der ganzen Circumferenz des Eies verloren gehen, werden durch Wucherung der Epithelien des der Einsertion benachbarten Tubenabschnittes neugebildet, welcher, wie wir später sehen werden, an den Schwangerschaftsveränderungen keinen Anteil nimmt.

Wenn nun gerade ein Autor wie Webster diese den uterinen Vorgängen analogen Veränderungen beschreibt und abbildet, so möchte ich annehmen, dass es sich in diesem Falle um etwas ganz aussergewöhnliches gehandelt hat. Im allgemeinen aber muss man daran festhalten, dass eine solche Schichtung der Schleimhaut nicht eintritt, dass im Gegenteil die Umwandlung der Tubenschleimhaut in eine Decidua basalis zwar vorhanden, aber nicht so vollständig ist, wie im Uterus.

Auch über das Verhalten des Epithels an der Einsertionsstelle gehen die Ansichten der Autoren noch auseinander. Nach meinen Untersuchungen sind hier die Vorgänge ebenso wie an der Placentarstelle im Uterus.

Das Epithel flacht sich ab, verschwindet zum Teil ganz und wird ersetzt durch die proliferierenden Endothelien der mütterlichen Blutgefässe. Von hier tritt dasselbe an die Zotten und bildet wahrscheinlich deren Syncytium-Bekleidung und zugleich die innerste Auskleidung der Zwischenzottenräume. Dieselben stellen also die zu Blutsinus erweiterten mütterlichen Capillaren dar. Die Haftzotten treten direkt an die tubare Decidua, werden von den Deciduazellen umwuchert und bilden so eine innige Verbindung zwischen kindlichem und mütterlichem Organismus. Gleichzeitig ist hierdurch bewiesen, dass zur Entwickelung des Eies ein Eindringen der Zotten in Drüsen nicht notwendig ist.

### β) Decidua tubaria vera.

Im Bereiche des Fruchtsackes bildet sich zu Anfang, wie man wohl mit Sicherheit sagen kann, eine Decidua vera. Dieselbe ist jedoch in ihrer Grösse gewissen Schwankungen unterworfen. Gewöhnlich geht nur ein kleines, ringförmiges Band rund um das Lumen oder nur ein Teil der Schleimhaut auf einer Seite deciduale Veränderungen ein. Auch die Mächtigkeit der Decidua ist individuellen Schwankungen unterworfen. Wohlverstanden beziehen sich alle diese Befunde nur auf die ersten Stadien der Schwangerschaft, und wenn daher Differenzen in den Angaben der einzelnen Untersucher hierüber vorhanden sind, so ist vor allem festzustellen, ob auch genau dieselben Stadien zur Untersuchung gelangt sind. Denn mit dem weiteren Wachstum des Eies übt dieses einen solchen Druck auf die Umgebung aus, dass viele der eben beschriebenen Einzelheiten in kürzester Zeit nicht mehr zu erkennen sind.

Die Zusammensetzung der Decidua vera ist dieselbe wie die der D. basalis in Bezug auf die Deciduazellen. In keinem Falle konnte ich eine spongiöse Schicht nachweisen. Das Epithel ist durch den Druck des Eies etwas platter, auch scheinen keine Flimmerhaare vorhanden zu sein.

#### γ) Decidua tubaria capsularis (reflexa).

Wenn schon viele Differenzen über das Vorhandensein und die Ausbreitung der Decidua vera bestehen, so ist dies in noch höherem Maasse bei der D. capsularis der Fall. Von sehr vielen Autoren wird eine solche überhaupt geleugnet. Nach den neuesten Untersuchungen muss man jedoch annehmen, dass in der allerersten Zeit auch eine D. capsularis vorhanden ist. Dieselbe verschwindet nur bereits in einem sehr frühen Stadium, woraus sich auch die verschiedenen Angaben erklären. Auch in der D. capsularis sind die oben beschriebenen Deciduazellen vorhanden, jedoch ist zwischen den Zellen weit mehr Intercellularsubstanz als zwischen denen der D. basalis. Häufig zeigt sie, nach den Angaben von Webster, grossen Gefässreichtum, besonders in der Nähe ihres Ueberganges in die D. basalis. Zuweilen finden sich kleine Arterien und Venen nahe der Basis, am Pole aber nur Kapillarräume (Eugen Fränkel). An der äusseren Fläche finden sich stellenweise Ueberreste des ursprünglichen Epithels, das die Tubenschleimhaut auskleidet, von kubischer oder flacher Form oder im Degenerationszustand. Auf dem grösseren Teil der äusseren Fläche jedoch ist es völlig degeneriert.

### d) Die Tubenwand im Bereiche des Fruchtsackes.

Die Veränderungen betreffen im wesentlichen die Muskulatur. Auch hier ist es sehr wichtig, die verschiedenen Stadien auseinanderzuhalten. In der ersten Zeit finden sicherlich eine Hypertrophie und Hyperplasie der einzelnen Elemente statt. Die Muskelzellen nehmen ähnlich wie am Uterus an Grösse zu. Sehr bald aber tritt durch den Druck des wachsenden Eies eine Atrophie der Muskulatur ein mit gleichzeitiger Wucherung des Bindegewebes. Am längsten scheint die Hypertrophie der Muskulatur im Bereiche der Haftstelle der Placenta bestehen zu bleiben, während an der der Einsertion entgegengesetzten Seite schon frühzeitig eine bedeutende Verdünnung der Wand eintritt.

### e) Chorionzotten.

Zum Nachweis einer vorhanden gewesenen Tubenschwangerschaft gehört hier ebenso wie im Uterus der Nachweis von Chorionzotten, also zum kindlichen Organismus gehöriger Teile. Häufig findet man bei der Operation einer Tubenschwangerschaft weder Fötus noch Placenta mehr in der Tube, sondern einen die Höhlung erweiternden und an einem Teile der Wand festhaftenden Bluterguss. In solchem Falle würde der Nachweis von Deciduazellen in

der Tubenschleimhaut allein nicht zum Nachweis der Schwangerschaft genügen. Bei genauer Untersuchung des Blutcoagulums jedoch, nach vorheriger Härtung in toto, findet man dann fast immer an der Haftstelle des Coagulums die charakteristischen Chorionzotten.

### f) Der nicht schwangere Teil der Tube und die Tube der anderen Seite.

Ausserhalb des Bereiches des Fruchtsackes konnte ich in keinem Teile der Tube der schwangeren Seite Veränderungen nachweisen, welche man mit

Fig. 42.

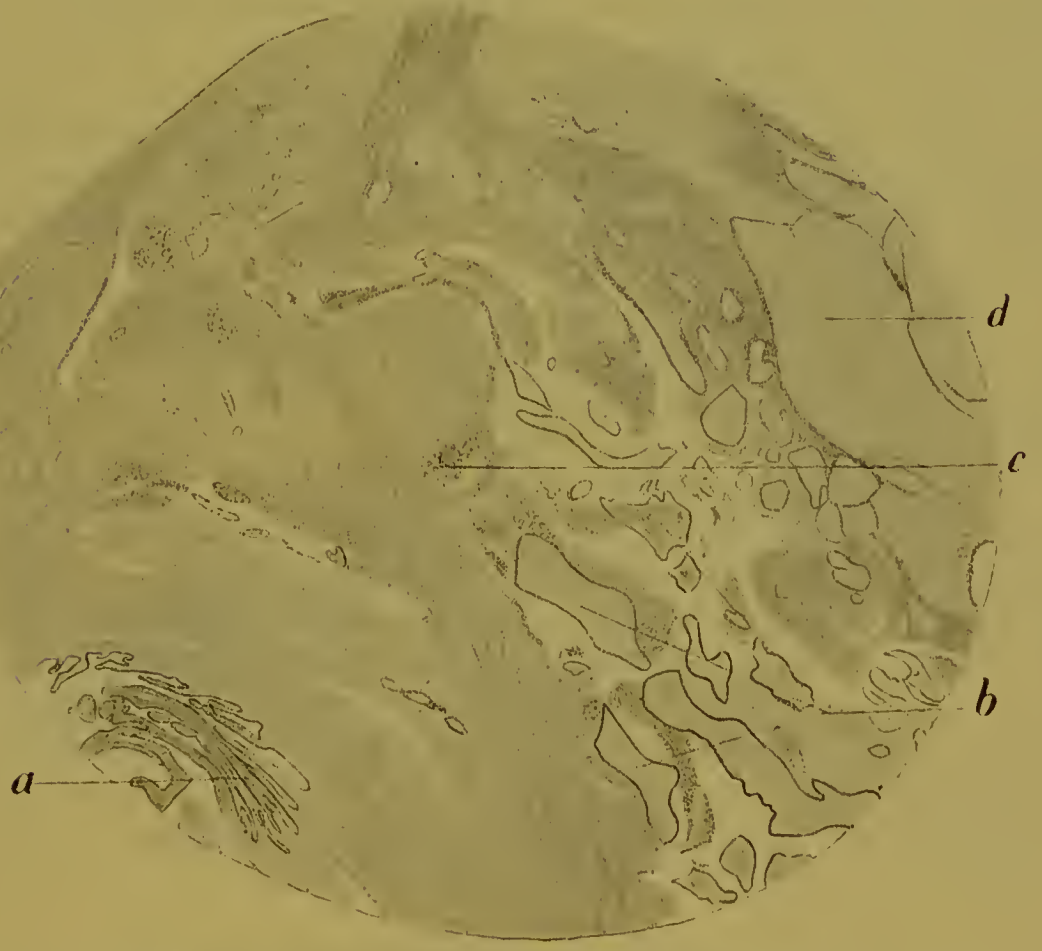


Schnitt durch die Einsertionsstelle einer schwangeren Tube, welcher bei „a“ eine ausserhalb des Fruchtsackes gelegene Tubenwindung mit normalen Falten getroffen hat.
a. Querschnitt durch normale Tubenschleimhaut. Die Falten sind mit Epithel bekleidet. b. Chorionzotten. c. Decidua. d. Blutgerinnsel.

der Schwangerschaft als solcher hätte in Zusammenhang bringen können. Das Gleiche gilt von der Tube der nicht schwangeren Seite.

### g) Die Ausgänge der Tubenschwangerschaft.

Es ist bekannt, dass Eier, welche in der Tube zur Entwickelung kommen, zu vollständiger Reife gelangen können und also lebensfähig sind. Derartige

Beobachtungen werden jedoch immer seltener, da man gelernt hat, das Vorhandensein einer Tubengravidität wie das einer bösartigen Neubildung aufzufassen und dieselbe so früh als möglich zu operieren.

In den meisten Fällen kommt es jedoch frühzeitig zu einer Unterbrechung der Schwangerschaft. Dieselbe kann auf verschiedene Weise stattfinden. Bemerken möchte ich hier nur, dass eine jede derartige unbeabsichtigte Unterbrechung immer mit Lebensgefahr verbunden ist. Häufig kommt es vor, dass die Tubenwand dem Druck des wachsenden Eies nicht standhält und platzt. Das Ei resp. der Foetus tritt in die Bauchhöhle und aus der Placentarstelle und Tubenwand erfolgt eine heftige Blutung. Dieselbe kapselt sich entweder ab und führt zur Hämatocelenbildung, oder es tritt eine innere Verblutung ein. Das Platzen erfolgt gewöhnlich schon in einem der ersten Monate.

Aehnlich wie bei der intrauterinen Schwangerschaft durch den Cervix nach aussen kann auch hier das ganze Ei durch das Fimbrienende in die Bauchhöhle ausgestossen werden (Tuben-Abort). Auch dieser Ausgang kann dieselben Gefahren wie das Platzen im Gefolge haben, ist gewöhnlich aber weniger gefährlich.

Ferner kann es durch Blutungen in den Fruchtsack zu einer Zerstörung des Eies und zur Resorption der jungen Frucht kommen. Dann bildet sich eine Hämatosalpinx, welche indessen unter Umständen auch noch zu Nachblutungen führen kann.

Schliesslich möchte ich noch erwähnen, dass sich nach Tubenabort durch Zurückbleiben von Placenta- und Deciduaresten Placentarpolypen von derselben Zusammensetzung wie diejenigen im Uterus bilden können. Auch diese können sich immer erneuernde Blutungen in die Bauchhöhle verursachen.

Ich habe versucht, in der obigen Darstellung eine kurze Beschreibung der Anatomie der Tubenschwangerschaft zu geben. Demjenigen, welcher sich für die Einzelheiten dieser wichtigen Erkrankung interessiert, empfehle ich die Arbeit von Clarence Webster, Die ektopische Schwangerschaft etc., deutsch von Eiermann, Berlin, 1896, Karger) zur Lektüre.

### C. Circulationsstörungen.

Infolge der Reichhaltigkeit der Gefässe der Tuben, insbesondere im abdominalen Teile und infolge der Lagerung derselben in einem sehr lockeren Zellgewebe kann es leicht bei stärkerer Füllung der Gefässe zu Zerreissungen mit Blutaustritt kommen. In verhältnismässig geringem Grade ist dies bei der menstruellen Congestion der Fall, wie wir bereits früher gesehen haben. Es kommt aber vor, dass bei angeborenen (Gynatresieen) oder erworbenen Verschlüssen der Tuben und des Uterus das ergossene Blut nicht völlig resorbiert wird oder abfliessen kann, so dass sich bei Fortdauer der Schädlichkeiten der Tubenkanal immer mehr mit Blut füllt und gedehnt wird. Dann

verwandelt sich die Tube in eine mit Blut gefüllte Cyste, welche mitunter eine beträchtliche Grösse erreichen kann.

Man nennt einen derartigen Zustand Haematosalpinx. Dieselbe kann auch entstehen, worauf bisher wenig aufmerksam gemacht worden ist, bei Traumen, welche die betreffende Kranke während der Menstruation erleidet. So beobachtete ich u. a. bei einem jungen Mädchen, welche während der Menstrustion mit dem Pferde gestürzt war, eine in den ersten Tagen bis Faustgrösse wachsende Anschwellung der einen Tube mit gleichzeitigem, schwerem Collaps. Die Gefahr, dass solche mit Blut prall gespannten Tuben

Fig. 43.

Fimbrie mit Hyperaemie und Lymphstauung.
a. Prall gefüllte Blutgefässe, b. Stark erweiterte Lymphgefässe, mit Lymphe gefüllt, welche bei „d“ bis dicht unter das Epithel (e) gehen.

platzen und zu einer Blutung in die freie Bauchhöhle führen, ist eine verhältnismässig grosse durch die anatomischen Veränderungen, welche durch derartige Blutergüsse in der Tubenschleimhaut und -muskulatur hervorgerufen werden. Die Blutungen in die Schleimhaut führen zunächst zur Zertrümmerung des Stroma's der Schleimhaut und der Epithelien. Durch den Druck der immer grösser werdenden Blutcoagula kommt es auch zu einer Vernichtung der Muskulatur, so dass in extremen Fällen nur noch eine dünne Hülle das Blut von der Bauchhöhle abschliesst. Dieselbe ist nun aber nicht, wie z. B. bei den derben Wänden von Eierstockscysten, aus festem Binde- und elastischem Gewebe zusammengesetzt, sondern besteht aus einer Membran,

in welcher man wenig Formelemente nachweisen kann. Die zelligen Elemente sind zum grössten Teil zu Grunde gegangen.

So lange es sich nur um teilweise Haemorrhagieen in die Schleimhaut und Muskulatur handelt, wie z. B. bei akuten Infektionskrankheiten, Vergiftungen, akuten Entzündungen, kann eine Restitutio stattfinden. Ist aber erst durch Erguss von Blut ein grosser Teil der Schleimhaut und Muskulatur zerstört, so ist eine Wiederherstellung der ursprünglichen Verhältnisse ausgeschlossen. Der günstigste Ausgang ist dann, dass das Blutcoagulum sich vollkommen organisiert, und es so zu einer Bindegewebsneubildung kommt.

Der Vollständigkeit halber möchte ich hinzufügen, dass derartige Blutungen in die Tube auch bei Herzfehlern beobachtet worden sind. Sekundär entsteht eine Haematosalpinx durch Blutungen in Tubensäcke, welche mit seröser oder eitriger Flüssigkeit gefüllt waren. Auch bei bösartigen Neubildungen der Tube findet sich haemorrhagische Flüssigkeit.

Mit den Stauungen in den Blutgefässen können auch Stauungen in den Lymphgefässen gleichzeitig einhergehen. Die vorstehende Abbildung, welche gerade diese Verhältnisse besonders schön zeigt, stammt von einem Falle von Carcinom der Portio vaginalis. Mit dem Uterus wurden die beiderseitigen Adnexe herausgenommen. In beiden Fimbrien waren die Gefässe prall mit Blut gefüllt und die Lymphgefässe ausserordentlich erweitert, zum Teil auch Lymphe in das Gewebe ausgetreten. Als Ursache hierfür kann man nur die plötzliche Unterbrechung der Cirkulation infolge des Abbindens der Gefässe ansehen. Gleichzeitig liefert dieser Fall aber den Beweis, wie empfindlich gerade hier die Gefässe auf Traumen reagieren.

## D. Entzündungen.

### a) Allgemeine Bemerkungen.

Bevor ich auf die Besprechung der anatomischen Veränderungen bei Entzündungen der Tube eingehe, dürfte es angebracht sein, kurz die Nomenklatur dieser Erkrankungen zu besprechen. Denn neuerdings scheint jeder, welcher dieses Gebiet bearbeitet, sich für verpflichtet zu halten, einen anderen Namen zu erfinden. So spricht man von Pyosalpinx, Tubensäcken, Tubentumoren etc. Man könnte meinen, dass jeder Autor etwas anderes mit seiner Bezeichnung präcisieren will. Dem ist aber keineswegs so, sondern alle diese Worte bezeichnen denselben makroskopischen Befund. Ich betone das Wort makroskopisch. Denn alle diese Namen suchen nach einer Bezeichnung für das, was man bei der bimanuellen Untersuchung findet. Es ist aber unmöglich, oder so gut wie unmöglich, aus der klinischen Untersuchung einen sicheren Schluss auf die anatomische Beschaffenheit in dem gerade vorliegenden Falle zu ziehen. Die verschiedensten Ursachen und pathologischen Processe führen bei den Tubenerkrankungen zu demselben klinischen Befund. Und selbst wenn man den Tumor nach der Operation vor sich liegen hat, ist es

oft schwer, bei der blossen Besichtigung zu entscheiden, um welche specielle Art der Erkrankung es sich handelt. Dies ist dann Sache der feineren mikroskopischen Untersuchung. Darum wäre es im allgemeinen Interesse angebracht, wenn man sich über einen einheitlichen Ausdruck für diese Zustände einigte. Der von Martin in seinem Lehrbuch eingeführte Ausdruck Sactosalpinx ist ebenso gut und ebenso schlecht wie die Bezeichnung Tubensack. Denn mitunter fühlt man erhebliche Anschwellungen der Tuben, ohne dass ein Inhalt in denselben zu sein braucht. Und dies soll doch mit dem obigen Namen ausgedrückt werden. Es können z. B. infolge chronischer Entzündungen Verdickungen der Wand entstehen, welche Daumendicke überschreiten. Dabei ist der Kanal eher enger als unter normalen Verhältnissen, ohne irgend welchen Inhalt zu enthalten. Hierfür würden also jene Namen gar nicht passen. Ich schlage daher vor, bei den klinisch fühlbaren Anschwellungen der Tuben einfach von „Tubentumor" zu sprechen, i. e. Tubenanschwellung. Kann man das Ovarium nicht isoliert fühlen, so handelt es sich um einen Tuboovarialtumor. Die nähere Klassification bleibt der späteren mikroskopischen Untersuchung überlassen.

Fast dasselbe gilt von den bisher gebräuchlichen mikroskopischen Bezeichnungen. Hier sind so viele Abteilungen und Unterabteilungen künstlich konstruiert worden, dass mitunter ein Präparat, wenn man es danach bezeichnen wollte, in die verschiedensten Kategorien gehörte. Auch hierfür möchte ich eine wesentliche Vereinfachung vorschlagen und teile daher die Entzündungen der Tuben in eine

Salpingitis catarrhalis und
Salpingitis purulenta.

mit ihren Folgezuständen, auf welche wir bald zu sprechen kommen. Der Versuch, die Entzündungen nach dem ursächlichen Moment zu bezeichnen, ist ungeeignet und unrichtig. Denn die verschiedensten, besonders bakteriellen Ursachen führen im Endeffect zu denselben anatomischen Erscheinungen, an welchen häufig gar nicht mehr mit Sicherheit festzustellen ist, ob das Bakterium coli, Streptococcen, Pneumococcen etc. die Erkrankung hervorgerufen hatten.

Wenn auch ähnlich wie beim Uterus besonders die Entzündung der Schleimhaut unsere Aufmerksamkeit in Anspruch nimmt, so darf man doch hier keineswegs die Tubenwand und die seröse Bekleidung bei der Betrachtung vernachlässigen. Denn es ist gar nicht selten, dass die Schleimhaut erst sekundär erkrankt, und der Krankheitsprocess von aussen nach innen vorschreitet. Insbesondere hat man daran zu denken, dass durch Erkrankungen des serösen Ueberzuges des Uterus (Perimetritis) leicht Verwachsungen mit den Tuben eintreten können. Durch die so entstehenden, perisalpingitischen Stränge kommt es zu Abknickungen und Verlagerungen dieser Organe und somit wird erst der Boden für die Entstehung der Schleimhauterkrankung geschaffen.

Die nächste Folge der Entzündung der Schleimhaut ist gewöhnlich eine Anschwellung der Falten und durch die hauptsächlich im abdominalen Teil zuerst eintretende Hyperämie der hier zahlreicher vorhandenen Blutgefässe mit serösen Ausschwitzungen entstehen bald Verklebungen der abdominalen Oeffnung, welche zu einem vollständigen Verschluss derselben führen können. Das Gleiche gilt von der uterinen Oeffnung, jedoch tritt hier der Verschluss gewöhnlich erst später ein. Durch die starke Dehnung jedoch, welche die Tube im Verlauf dieser Erkrankung erleidet, wird der Zugang zum Uterus mechanisch schon so verengt, dass auch ohne thatsächliche Verwachsung der Austritt von Flüssigkeit unmöglich gemacht wird.

Nach diesen allgemeinen Bemerkungen wenden wir uns nunmehr zur Besprechung der beiden Arten der Entzündung mit ihren anatomischen Eigentümlichkeiten und ihren durch die Eigenarten des Organs bedingten Folgezuständen.

### b) Salpingitis catarrhalis.

Bei der katarrhalischen Entzündung kann man ein akutes und ein chronisches Stadium unterscheiden. Die Ursachen für die reinen katarrhalischen Entzündungen sind in erster Linie in mechanischen Störungen zu suchen. Dieselben können entstehen bei unzweckmässig ausgeführten Manipulationen am Uterus, sei es bei Operationen, sei es bei Massage, desgleichen bei Excessen in venere. Hier erklärt sich die Entzündung aus der starken Congestion, welche bei dem Geschlechtsakte zu den Genitalien stattfindet. Ferner hat man beobachtet, dass bei medikamentösen Einspritzungen in den Uterus Flüssigkeit auch in die Tuben gelangte und durch den Reiz zur Entzündung führte. Bei bestehender Endometritis mit Wucherung der Schleimhaut kann es zu einer Verlegung des Ostium uterinum tubae kommen. Da nun bei den Entzündungen am Uterus auch gewöhnlich eine Hyperämie der anderen Genitalorgane vorhanden ist, so kommt es auch in solchen Fällen zu einer Sekretion in den Tubenkanal und zu Sekretstauungen.

Welches nun auch die Ursache der akuten Entzündung sein mag, so sind die Erscheinungen dieselben wie bei anderen Organen. Infolge der Hyperämie kommt es zum Austritt von zahlreichen Rundzellen in das Gewebe, so dass die normalen Bestandteile desselben von den Rundzellen vollständig überschwemmt werden. Die Folge ist eine Schwellung der Falten in der Tubenschleimhaut, welche sich dicht aneinander legen und auch leicht miteinander verkleben.

Das Epithel der Schleimhautoberfläche bleibt meist intakt. Jedoch sieht man an vielen Stellen die Rundzellen auch durch das Epithel hindurchdringen und in dem durch die Schwellungen sehr engen Kanal liegen.

Der Prozess reicht gewöhnlich nicht continuierlich in die Tiefe. Hin und wieder sieht man Züge von Rundzellen den Gefässen in der Muskulatur folgen. Meist aber ist durch die Hyperämie der seröse Ueberzug in Mitleidenschaft

gezogen. Das Peritoneum sieht hochrot aus, ist geschwollen und zeigt häufig entzündliche Auflagerungen, welche zur Bildung von zarten Membranen führen. Durch diese kommt es dann bei längerem Fortbestehen der Entzündung zu Verwachsungen der Tuben mit den Nachbarorganen.

Ebenso bilden sich auch Verwachsungen einzelner Tubenteile miteinander, wodurch es zu Schlängelungen und Abknickungen des Tubenrohres kommen kann. Bei längerem Fortbestehen der katarrhalischen Entzündung kommt es

Fig. 44.

Geschwollene Falten der Tubenschleimhaut mit starker Rundzelleninfiltration, welche sich z. T. in die Muskulatur fortsetzt. Das Epithel ist intact.

auch zu festem Verschluss der abdominalen Oeffnung, indem durch die Schwellung zunächst die Fimbrien sich dicht aneinanderlegen, um schliesslich immer mehr miteinander zu verwachsen. Damit ist dann der Anfang für die chronische Entzündung gemacht. Da die Tube an beiden Seiten verschlossen ist, so kann das sich durch die Hyperämie bildende Sekret nirgends abfliessen und sammelt sich immer mehr in der Tube an. Diese kann bis zu ganz bedeutender Grösse wachsen. Ich selbst habe wiederholt Fälle beobachtet, in welchen der Tubentumor bis über Nabelhöhe reichte. Durch den Druck des wachsenden Inhaltes wird zuerst die Schleimhaut, dann die Muskulatur

atrophisch, und es ist sicherlich nur den in der Tubenwand zahlreich vorhandenen elastischen Fasern zuzuschreiben, wenn derartige Anschwellungen ohne zu platzen bestehen bleiben können. Mitunter kommt es vor, dass solche, mit seröser Flüssigkeit gefüllte Tubentumoren sich, wenn sie eine bestimmte Grösse erreicht haben, durch den Uterus entleeren, um sich nach einiger Zeit wieder zu füllen. Landau hat diese Zustände nach Analogie der an den Nieren beobachteten Erscheinungen als intermittierende Hydrosalpinx bezeichnet. Charakteristisch für diesen Prozess ist, dass der Inhalt stets serös bleibt. Nur mitunter finden Zerreissungen von Gefässen statt, und der seröse Inhalt kann sich mit Blut vermischen. Ferner charakteristisch für die Hydrosalpinx ist, dass in kurzer Zeit die ganze Tube in Mitleidenschaft gezogen wird, so dass man es mit einer grossen Cyste zu thun hat, welche durch Punktion oder Incision an einer Stelle vollständig entleert werden kann. Häufig ist die Hydrosalpinx einseitig, doch gehören auch doppelseitige Erkrankungen nicht zu den Seltenheiten.

Durch Hinzutreten von Eitererregern, sei es von den Därmen, sei es vom Uterus aus, kann sich eine Hydrosalpinx in einen Tubenabscess verwandeln. Doch scheint mir nach meinen Beobachtungen dieses Vorkommen zu den Seltenheiten zu gehören. Die eitrigen Entzündungen entwickeln sich gewöhnlich von Anfang an zu solchen und bilden wesentlich andere pathologische Erscheinungen als die einfache katarrhalische Form.

### c) Salpingitis purulenta.

Die eitrige Entzündung ist diejenige, welche wir bei weitem am häufigsten zu beobachten Gelegenheit haben, und zwar besonders die chronische Form. Die akute eitrige Tubenentzündung wird man eigentlich nur am Leichenpräparat untersuchen können, da diese Fälle gewöhnlich nicht operiert werden. Man wartet vielmehr mit der Operation, bis der akute Prozess abgelaufen ist, versucht erst die verschiedenen konservativen Methoden der Therapie, bevor man sich zum Entfernen dieser für den Organismus so wichtigen Organe entschliesst.

Es besteht auch eine grössere Neigung dieser eitrigen Entzündungen, in ein chronisches Stadium überzugehen als zur völligen Heilung zu kommen. Die anatomischen Veränderungen, welche wir daher im Folgenden besprechen werden, beziehen sich meist auf Fälle, welche erst nach oft jahrelangem Bestehen der Erkrankung zur Operation gekommen sind. Dies ist ein wesentlicher Unterschied dieser Art von Entzündung von der katarrhalischen Form. Denn bei dieser kommt es meist zu einer Restitutio, also zu einer Heilung. Verhältnismässig selten ist es, dass die katarrhalische Form in die eitrige übergeht, jedoch kommen solche Fälle zweifellos vor, insbesondere wenn zu einem bestehenden Katarrh sich eine Infektion gesellt. Die Ursache der eitrigen Entzündung wird ausschliesslich durch bakterielle Infektion gegeben. Am häufigsten sind die septischen und gonorrhoischen Erkrankungen. Diesen

gegenüber treten die Infektionen durch andere Bakterienarten ganz in den Hintergrund und können wohl zu den Seltenheiten gerechnet werden. Hierzu gehören die Infektionen durch den Pneumoeoccus (Fränkel), durch das Bakterium coli etc.

Die septischen Entzündungen sind vorwiegend puerperaler Natur, jedoch können dieselben auch durch Infektionen bei Operationen im Uterus oder durch Fortleitung eitriger Erkrankung in der Bauchhöhle, z. B. Perityphlitis hervorgerufen werden. Mitunter kommt es auch bei den gonorrhoischen Erkrankungen zu Mischinfektionen.

Das akute Stadium unterscheidet sich in seinen ersten Anfängen nicht von demjenigen bei der katarrhalischen Entzündung. Im weiteren Verlauf kommt es aber nun sehr bald zur Eiterbildung, so dass der Tubeninhalt nicht mehr in seröser, sondern in eitriger Flüssigkeit besteht. Durch die zahlreichen Formelemente, welche dieser Eiter enthält, hat man es meist mit einer zähen, rahmigen, mitunter käsigen Masse zu thun. In frischen Fällen gelingt es meist, die beiden Hauptformen dieser Entzündung durch den Nachweis von Gonoeoccen oder Streptocoecen von einander zu unterscheiden. Ist dies jedoch nicht der Fall, so erkennt man die septische Entzündung gewöhnlich daran, dass dieselbe schnell in die Tiefe dringt und sich zahlreiche Rundzellenanhäufungen in der Muskulatur und unter dem Peritoneum finden, während die gonorrhoische Entzündung meist auf die Schleimhaut beschränkt bleibt. Diesen Befund, auf welchen von Martin und Orthmann aufmerksam gemacht worden ist, konnte ich an meinen Präparaten durchaus bestätigen.

Bei der eitrigen Entzündung kommt es zunächst zu starker Infiltration der Schleimhaut mit Rundzellen und gleichzeitiger Hyperämie der Gefässe. Die Falten schwellen an und verkleben zunächst miteinander oder werden durch den sich zwischen denselben befindlichen Eiter miteinander verbunden. Der Cilienbesatz der Epithelien verschwindet, jedoch möchte ich gleich hier darauf aufmerksam machen, dass trotz langdauernden Eiterungen die Epithelien der Tubenschleimhaut meist erhalten bleiben. Und selbst an der Oberfläche, welche doch beständig mit dem Eiter in Berührung ist, sieht man nur hier und da kleine Strecken vom Epithel entblösst.

Ist nun das akute Stadium in ein chronisches übergegangen, so können sich durch die eben besprochene Verklebung und allmählich fester werdende Verwachsung der Falten unter einander eigentümliche mikroskopische Bilder darbieten. Denn es entstehen hierdurch Abschnürungen von Epithelräumen ganz von dem Aussehen von Drüsen.

Diese Bilder werden natürlich um so komplizierter und schwerer zu deuten, je mehr Falten ursprünglich vorhanden waren, also besonders in dem ampullären Teile.

Bei sorgfältiger Betrachtung der Präparate kann man jedoch feststellen, dass diese drüsenähnlichen Bildungen immer auf die Oberfläche der Schleim-

haut beschränkt bleiben und nicht in die Muskulatur eindringen. Sollte dies der Fall sein, so haben wir es nicht mehr mit einfachen entzündlichen Vorgängen, sondern mit Neubildungen zu thun. Auf diese werden wir später einzugehen haben. Betrachtet man die Schnitte durch die Faltenabschnürungen mit stärkerer Vergrösserung, so sieht man, dass dieselben die mannigfachsten Formen zeigen, wie dies auch nach ihrer Entstehung leicht verständlich ist.

Fig. 45.

Salpingitis chronica mit Epithelabschnürungen, Drüsen vortäuschend (a). b. Tubenkanal, teilweise mit Eiter gefüllt.

Je nachdem die Falten dichter oder weniger dicht aneinander gelegen hatten, sind die Durchschnitte durch die mit dem Tubenepithel bekleideten Räume entweder ganz eng oder weiter. Durch starke Ansammlung von Eiter erhält man auch auf dem Schnitt den Eindruck, als wenn es sich um Cystenbildungen handelte. Trifft der Schnitt schräg, so kann man merkwürdig verästelte Kanäle sehen. Hat man nur die Kuppen der Epithelien geschnitten, so gewinnt man leicht den Eindruck, als handele es sich um atypische Epithelwucherungen.

Gewöhnlich sind die Veränderungen um so einfacher, je einfacher die normalen Verhältnisse in dem Tubenabschnitt waren. Trotzdem bleibt das

Gesammtbild im wesentlichen immer dasselbe. Hierbei muss erwähnt werden, dass die chronisch-eitrige Entzündung ganz andere Erscheinungen hervorruft als die katarrhalische. Denn während wir dort gesehen hatten, dass es bei längerem Bestehen meist zur Bildung eines grossen Tubensackes kommt, in welchen also die ganze Tube gleichmässig einbezogen wird, ist dies hier nicht das häufigere. Bei der eitrigen Entzündung ist die Tube durch Verklebungen

Fig. 46.



Salpingitis chronica purulenta. Schnitte durch Verklebungen der Zotten bei stärkerer Vergrösserung.

einzelner Teile sozusagen in verschiedene Abscesshöhlen geteilt, so dass man auf einem Längsschnitt durch die ganze Tube oft mehrere, vollständig von einander abgeschlossene Höhlungen von verschiedener Grösse sehen kann. Dies ist auch der Grund, warum man eine solche chronisch-eitrige Salpingitis nicht durch einfache Punktion oder Incision zur Heilung bringen kann. Nur wenn es sich, was auch vorkommt, um einen einheitlichen Tubenabscess handelt, könnte dies der Fall sein. Hierüber später.

Die anatomischen Veränderungen, welche nun die Tubenschleimhaut bei der chronischen Entzündung erleidet, sind mutatis mutandis dieselben wie bei jeder anderen chronischen Entzündung eines anderen Organes.

Es kann durch den dauernden Reiz zu hyperplastischen Bildungen kommen, welche hauptsächlich die Schleimhaut betreffen. Dann sieht man

die Falten verdickt, dicht aneinander liegend den Tubenkanal ausfüllen. Das Stroma der Schleimhaut ist teilweise aus Rundzellen, teilweise aus Granulationszellen zusammengesetzt, die Gefässe sind vermehrt. In den engen Hohlräumen zwischen den Falten sieht man in allen diesen Fällen Eiter liegen, bestehend aus dicht aneinander gelagerten Rundzellen, Bakterien und oft auch

Fig. 47.

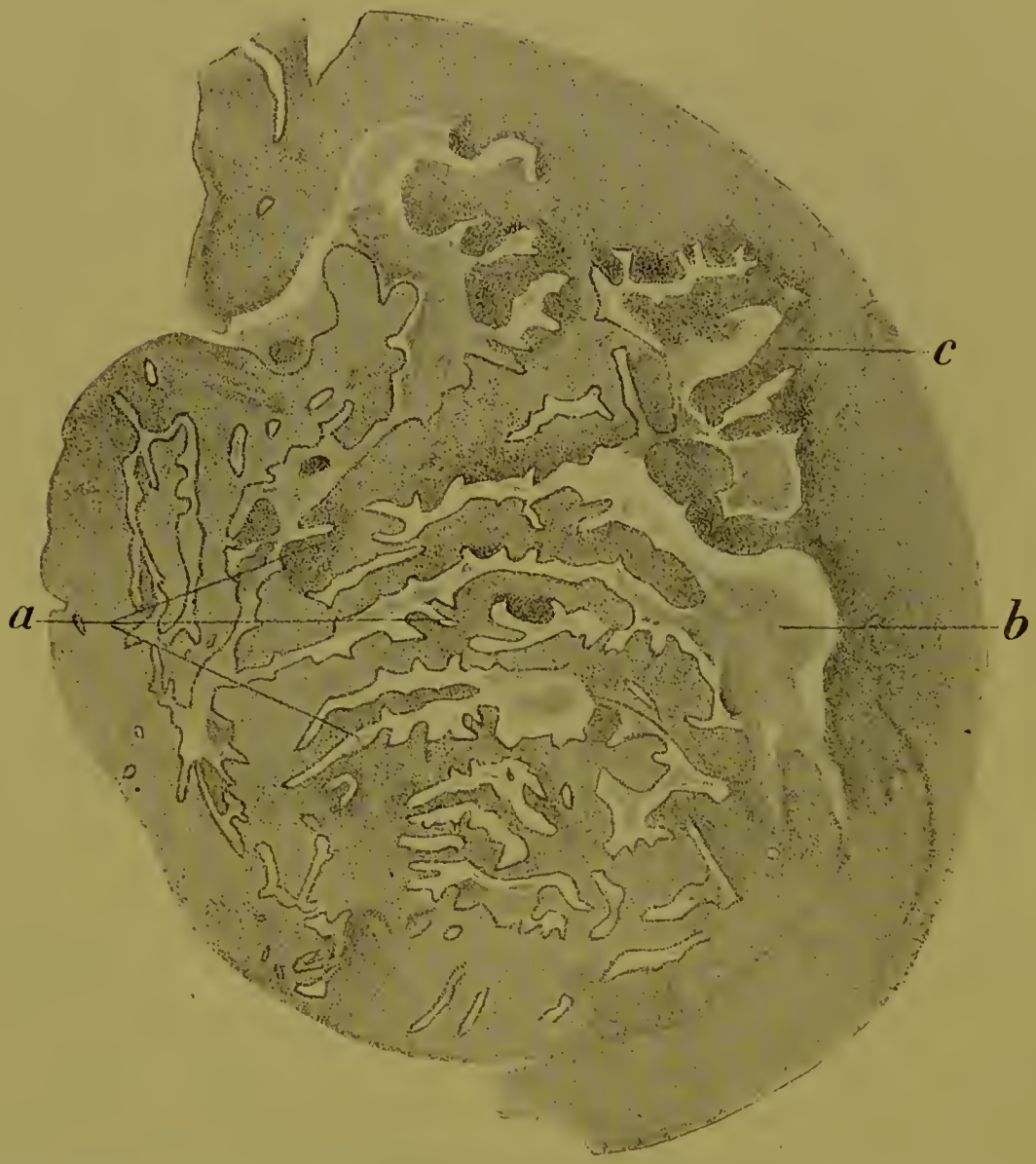


Salpingitis chronica purulenta (hyperplastica). a. Verdickte, z. T. miteinander verklebte Schleimhautfalten. b. Eiter zwischen den Falten. c. Kleinzellige Infiltration der obersten Schleimhautschicht.

roten Blutkörperchen. Man hat es also mit einer productiven Entzündung zu thun.

Das Epithel bleibt auch bei den chronischen Formen, abgesehen von den Wimperhaaren, erstaunlich lange intakt und selbst in den tieferen Abschnürungen findet man nicht selten auch die Cilien noch erhalten. Indessen kann man

auch Fälle beobachten, in welchen oft grosse Strecken der Oberfläche des Epithels beraubt sind, ohne dass es mir gelungen wäre, hierfür einen plausiblen Grund zu finden.

Ebenso wie es zu einer Hypertrophie der Falten kommt, kann es bei längerem Fortbestehen der Entzündung, insbesondere wenn immer wieder Eitermengen produziert werden, zu einer Atrophie der Falten und der Schleimhaut kommen. Dies geschieht entweder durch den mechanischen Druck, welchen die Eiteransammlung auf die Schleimhaut ausübt oder durch direkte

Fig. 48.

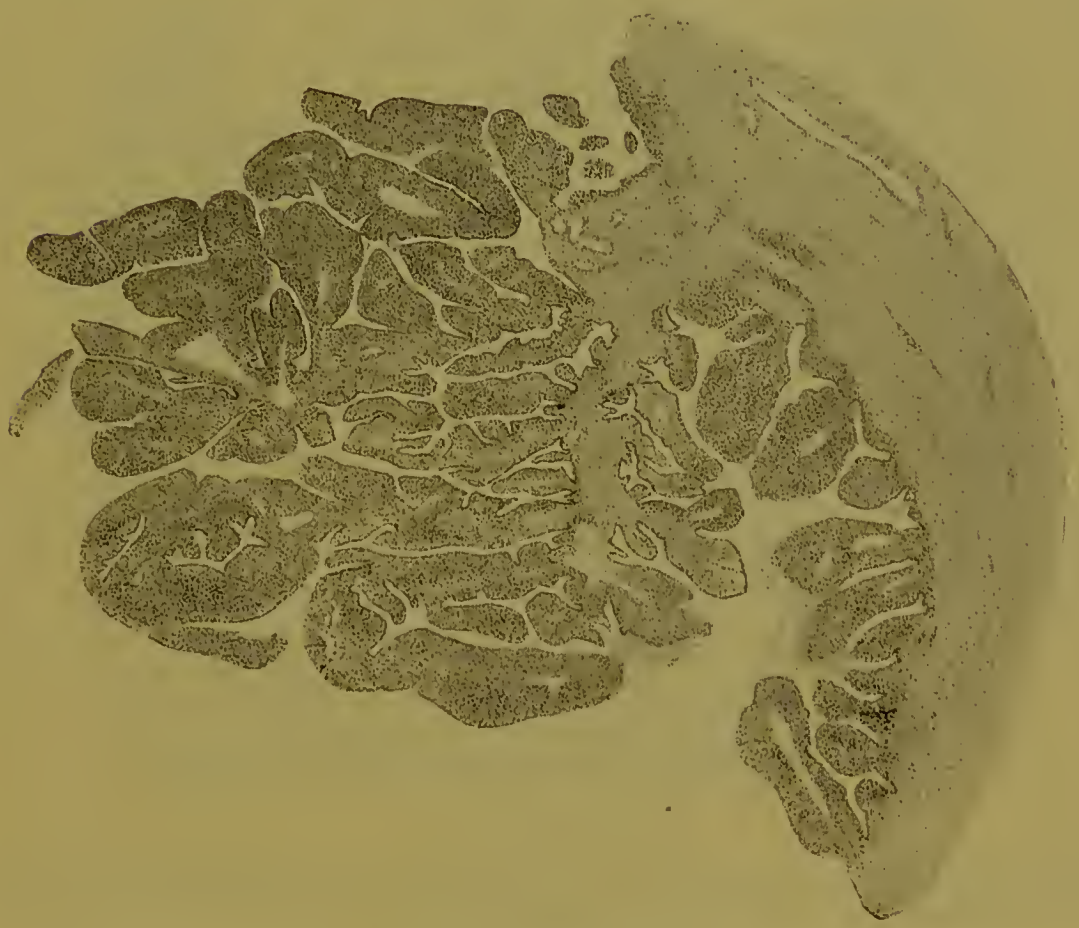

Salpingitis chronica purulenta. Starke Rundzelleninfiltration sämmtlicher Falten. Oberflächen-Epithel vielfach nicht vorhanden.

eitrige Einschmelzung des Gewebes. In diesen Fällen sieht man, wie auf dem folgenden Bilde, statt der sonst zahlreichen Falten fast den ganzen Innenraum von Eiter eingenommen, dazwischen vereinzelte Epithelabschnürungen als Ueberreste der Falten. Und auch gegen die Tubenwand hin ist von dem eigentlichen Bau der Schleimhaut nicht mehr viel zu erkennen. Man kann sich an diesem Bilde so recht die Entstehung des einen Ausganges der chronischen Entzündung, die Bildung des Tubenabscesses, klar machen.

Die Tubenwand wird bei der chronischen Entzündung fast immer in Mitleidenschaft gezogen. In den meisten Fällen findet eine Hypertrophie der-

selben statt. Man sieht zunächst, wie die Rundzellen-Infiltration die Interstitien der Muskeln ausfüllt und sich grosse, umschriebene Anhäufungen von Rundzellen bilden, welche wie Lymphome aussehen. Oft sind sämmtliche Gefässe bis an das Peritoneum heran auf dem Querschnitt von einem mehr oder weniger dicken Kranz von Rundzellen umgeben.

Diese Rundzellenanhäufung führt beim Uebergang in das chronische Stadium entweder zur Bildung von Bindegewebe, oder es kommt zur Ein-

Fig. 49.

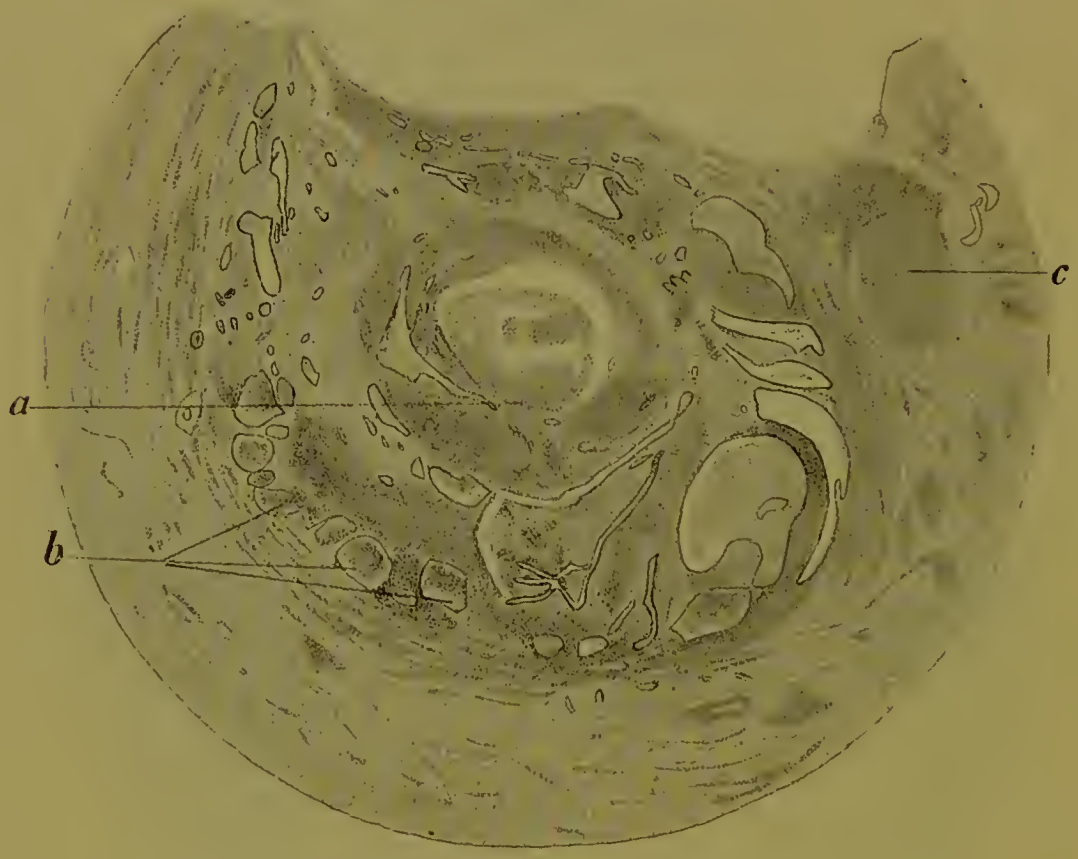


Salpingitis chronica purulenta mit Atrophie der Falten (atrophicans),
a. Eiter im Inneren des Tubenkanals. b. Reste von Falten. c. Grössere Eiteransammlung in der Tubenwand.

schmelzung einzelner Teile und zur Bildung von multiplen Abscessen in der Wand. In beiden Fällen geht die Muskulatur allmählich zu Grunde. Der Unterschied besteht nur darin, dass es im letzteren Falle zu einer grossen Brüchigkeit der Wand, in ersterem zur Consolidierung derselben kommt.

Hiermit werden wir direkt auf die Ausgänge geführt, welche die chronische Entzündung nehmen kann.

Ist die Tendenz des Prozesses vorwiegend die der eitrigen Einschmelzung, so kommt es zu einem Tubenabscess.

Die Falten verschwinden immer mehr, durch eitrige Zerstörung der Wand

kommt es zu einer erheblichen Verdünnung derselben, etwaige vordem vielleicht vorhanden gewesene Septa zwischen den einzelnen Tubenabschnitten gehen ebenfalls zu Grunde, und es bildet sich, nachdem das Ostium abdominale und uterinum schon frühzeitig verschlossen sind, ein echter Tubenabscess.

Wie lange sich selbst in solchen solitären Abscessen, in welchen der Druck der Flüssigkeitsansammlung ein ganz erheblicher ist, das Epithel er-

Fig. 50.




Salpingitis chronica purulenta. Rundzelleninfiltration in der Tubenwand (Meso- oder Myosalpingitis). a. Muskulatur der Tubenwand. b. Kleinzellige Infiltration. c. Rundlich abgegrenzter Infiltrationsheerd.

halten kann, zeigt das Bild Fig. 51. In diesem Falle hatte es sich um einen fast faustgrossen Tubenabscess gehandelt.

Der zweite Ausgang ist der der Bindegewebsneubildung. In diesem Falle verdickt sich die Wand immer mehr und zeigt durch festes Bindegewebe eine starre Consistenz. Auch die Falten werden atrophisch, die Schleimhaut hat ein Stroma von festem Bindegewebe, die Epithelien können zu Grunde gehen, und es kann sogar zu einem festen Verschluss des Tubenkanales kommen. Eine solche Tube kann über Daumendick stark sein und braucht, wenn sich nicht neue Schädlichkeiten durch die Verwachsungen von Seiten der Bauchorgane einstellen, der Trägerin keine Beschwerden zu machen.

Ich habe es bei der Beschreibung der mannigfaltigen anatomischen Veränderungen, welche die chronisch-eitrige Tubenentzündung mit sich bringt, vermieden, jede der einzelnen Erscheinungsformen mit einem besonderen Namen zu benennen. Ich würde es für einen Vorteil ansehen, wenn sich auch andere diesem Vorgange anschliessen möchten. Denn alle diese verschiedenen Bezeichnungen sind nur dazu da, die Begriffe zu verwirren. Man hat es meines Erachtens durchaus nicht nötig, die oben besprochene Bildung von Verklebungen der Falten und Vortäuschung von Drüsen auf den mikroskopi-

Fig. 51.

Tubenabscess.
a. Eiter. b. Sehr verdünnte Tubenwand mit annähernd gerade verlaufender Epithelauskleidung im Innern. c. Uebrig gebliebene atrophische Falten.

schen Schnitten als Salpingitis follicularis oder, was noch besser wäre, pseudofollicularis zu benennen. Man spricht ausserdem von einer Salpingitis isthmica nodosa, einer chronica productiva vegetans, einer interstitialis disseminata, einer parenchymatosa chronica, einer Pachysalpingitis, Benennungen, welche sich ohne weiteres nach der oben gegebenen Beschreibung erklären und welche am besten als unnötiger Ballast über Bord geworfen werden können.

Bei der bisherigen Besprechung haben wir immer nur die Tube allein betrachtet. Wie aber bereits des öfteren erwähnt worden ist, kommt es bei den entzündlichen Vorgängen schon sehr früh zu Verwachsungen der Tube mit den Nachbarorganen, besonders auch mit den Ovarien und hierdurch

können allmählich Bildungen entstehen, bei welchen man zunächst kaum entscheiden kann, ob es sich um die Tube allein oder um Tube mit Ovarium handelt. Man bezeichnet derartige Bildungen als

### d) Tuboovarialtumoren.

Die Entzündungsprozesse, welche sich auf der serösen Hülle der Tuben und Ovarien abspielen, führen zur Bildung von zarten, zunächst durchscheinenden peritonealen Adhäsionen. Dieselben treten entweder flächenhaft oder strangförmig auf. Gewöhnlich kommt es hierbei zuerst zu einer Vereinigung

Fig. 52.

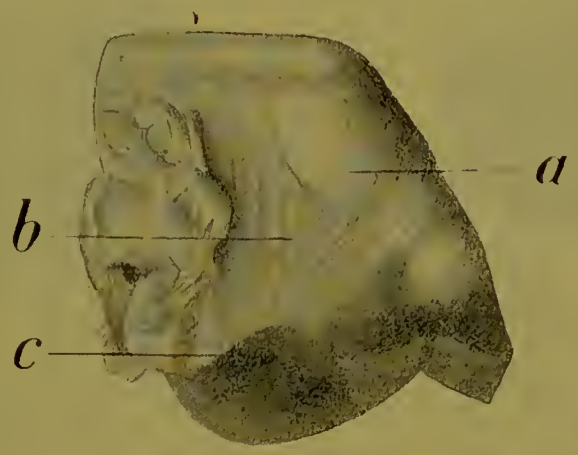


Flächenhafte Verwachsung zwischen Tube und Ovarium.
a. Tube. b. Durchsichtige Membranen zwischen Tube und Ovarium (c).

des Fimbrienendes mit dem Ovarium, indem sich die noch nicht geschlossene Fimbrie an ein Corpus luteum anlegt und mit diesem verwächst, oder indem das durch Verklebungen bereits geschlossene Fimbrienende durch Adhäsionen immer näher an das Ovarium herangezogen wird. Man hat oft Gelegenheit, die Fälle in diesem Stadium zu operieren, in welchem man dann noch deutlich das Ovarium von der Tube unterscheiden kann, und in denen letzteres der Tube wie ein Pilz fest aufsitzt.

Allmählich sieht man dann die Membranen von allen Teilen der Tube zum Ovarium hinüberziehen, so dass dieses in seiner ganzen Fläche an die Tube in ihrer ganzen Ausdehnung herangezogen wird. Zunächst lassen sich auch hier noch die beiden Organe durch die zarten und durchscheinenden Membranen voneinander unterscheiden.

Im weiteren Verlauf wird die Verwachsung eine immer innigere. Aus den zarten, durchscheinenden Membranen werden feste, bindegewebige Bänder, welche beide Organe als eine Masse erscheinen lassen, die man dann als Tuboovarialtumor bezeichnet. Dieser Tumor wird durch Adhäsionen gewöhnlich auch mit der hinteren Fläche des Uterus vereinigt, so dass man bei der

Untersuchung häufig nicht in der Lage ist, denselben mit Sicherheit vom Uterus abzugrenzen.

Die Verwachsung beider Organe bleibt nun aber nicht nur eine oberflächliche, so dass man dieselben nach Trennung der festen Membranen wieder isolieren könnte, sondern es kommt infolge von Verwachsung der die Organe zusammensetzenden Bestandteile zur tatsächlichen Bildung eines einzigen Tumors. Am besten überzeugt man sich hiervon auf Längsschnitten, welche man durch den ganzen Tumor macht, wie ich einige solche in der folgenden Zeichnung abgebildet habe.

Fig. 53.

a. Tuboovarialtumor von der äusseren Fläche aus gesehen. b. Längsschnitt durch denselben. (T. Tubenwindungen, O. Ovarium). c. und d. Längsschnitt durch einen anderen Tuboovarialtumor, aufgeklappt. (T. Schnitte durch den gewundenen Tubenkanal. O. Ovarium. Ca. Corpus albicans. F. Verschlossenes und nach innen gezogenes Fimbrienende.

Noch deutlicher wird dies bei der Betrachtung eines durch die Grenzschicht gelegten, mikroskopischen Schnittes. Schon bei Lupenvergrösserung (Fig. 54) sieht man, dass es sich hierbei nur noch um eine einheitliche Bildung handelt. In den frühen Stadien erkennt man die Grenze zwischen dem Tuben- und dem Ovarialgewebe noch durch eine Zone kleinzelliger Infiltration. Ist der Prozess aber erst weiter vorgeschritten, so gehen beide Gewebe mittels fester, bindegewebiger Vereinigung ineinander über. Und nunmehr erklären

sich alle weiteren Veränderungen, welche derartige Tubo-Ovarialtumoren erleiden können, mit der grössten Leichtigkeit.

Kommt es nach chronisch-eitriger Salpingitis zur Bildung eines Tubenabscesses, so kann der Eiter in das Ovarium durchbrechen und zu einem gleichzeitigen Ovarialabscess führen. Auch wenn es sich noch nicht um einen vollständigen Abscess handelt, sondern nur um isolierte Eiterbildungen in den verschiedenen Tubenabschnitten, kann durch die Vereinigung beider Organe auch Eiter in das Ovarium dringen und hier zu Abscedierungen führen. Erst

Fig. 54.

Tuboovarialtumor.

a. Schnitt durch die Ampulle der Tube. b. Tubenwand. c. Ovarialgewebe. d. Kleine Cysten. e. Uebergang der Tubenwand in das Ovarium.

allmählich wird dann ein einziger grosser Abscess entstehen. Es kann auch der Fall eintreten, dass die Tube direkt in ein Corpus luteum hineinwächst; dann wird sich im weiteren Verlauf ein Corpus luteum-Abscess bilden.

Bei dem Ausgang der Tubenerkrankung in Heilung durch Bildung von Bindegewebsneubildung werden beide Organe noch fester miteinander vereinigt, beider Formelemente werden durch Bindegewebe ersetzt und die Organe in ihren Funktionen ausgeschaltet.

Auf die Verwachsungen der erkrankten Tuben mit anderen Organen einzugehen, ist hier nicht der Ort. Ich möchte aber nicht unerwähnt lassen, dass eine nicht ganz seltene derartige Verwachsung diejenige mit dem Pro-

cessus vermiformis des Coecum ist. Die Entstehung der Appendicitis, wie die Erkrankungen des Wurmfortsatzes genannt werden, aus Erkrankungen der Adnexe des Uterus ist eine Thatsache, welche meines Erachtens bisher nicht genügende Beachtung gefunden hat, wenn auch in neuester Zeit vereinzelt darauf aufmerksam gemacht worden ist.

Schliesslich kommt es auch vor, dass die Fimbrienenden beider Tuben miteinander verwachsen.

### E. Infectiöse Granulome.

Hierzu werden ausser der Tuberculose die Syphilis und die Actinomycose gerechnet. Letztere ist ausserordentlich selten und wohl meist von anderen Organen fortgeleitet. In dem Tubeneiter findet man die charakteristischen Bilder des Strahlenpilzes. Die mikroskopischen Veränderungen bei Syphilis werden so lange eines bestimmten Kriteriums entbehren, als man die Ursache derselben nicht kennt. Die wenigen, bei Syphilis beobachteten Tubenerkrankungen zeigten das Bild der chronischen produktiven Entzündung.

Bei der Tuberculose der Eileiter kommt es zur Bildung der bekannten Tuberkel zuerst in der Schleimhaut, später auch in den anderen Teilen der Tubenwand. In den Riesenzellen findet man mitunter Tuberkelbacillen. Doch ist deren Nachweis nicht in jedem Falle möglich.

Der sich bei dieser Erkrankung bildende Eiter ist dickflüssig und enthält käsige Massen. Die Ausdehnung der Tuben kann hierbei eine ganz bedeutende werden. Bemerkenswert ist, dass die Tuberculose sich ziemlich häufig in den Tuben primär entwickelt. Im Anschluss an die Tuberculose kommt es zu den bekannten „atypischen Epithelwucherungen“ (Friedländer), welche meist auf die Schleimhaut beschränkt bleiben, aber auch in die oberflächlichen Schichten der Muskulatur dringen können.

### F. Hypertrophieen und Hyperplasieen.

Schwankungen in der Grösse der Tuben sind sehr häufig, sodass man schon bei der Beschreibung der normalen Verhältnisse gewöhnlich einen ziemlich weiten Spielraum annimmt. Bei entzündlichen Erkrankungen kommt es bisweilen zu erheblichen Verlängerungen und Verdickungen der Tuben. Dieselben können entweder einseitig oder doppelseitig sein. Erst vor kurzem beobachtete ich bei einer doppelseitigen Pyosalpinx eine Länge der einen Tube vom Uterusabgang bis zum abdominalen Ende gerechnet von ca. 16 cm. Noch weit erheblicher sind die Vergrösserungen bei Uterusmyomen. So konnte ich in einem von mir operierten Falle von Uterusmyom eine Länge des interstitiellen Teiles der Tube von 23 cm nachweisen.

Die partiellen Hyperplasieen führen meist zur Bildung von Schleim-

hautpolypen. Dieselben ragen in den Tubenkanal hinein und können unter Umständen denselben völlig schliessen. Wir haben derartige Polypen als Ursache für das Zustandekommen einer Tubenschwangerschaft bereits kennen gelernt. Der mikroskopische Bau derselben bietet nichts besonderes. In den Polypen sind die Bestandteile des Mutterbodens wiedergegeben. Die Gefässe sind gewöhnlich vermehrt.

Es kann auch zu isolierten Hyperplasieen des Epithels kommen, bei welchem das Stroma der Schleimhaut nur als Stützsubstanz beteiligt ist. Dies führt zu zottigen Bildungen, wie solche an allen Hohlorganen vorkommen und nach ihrem makroskopischen Aussehen als „Papillome" bezeichnet werden (Blase, Darm, Ovarialcysten). Dieselben bleiben immer auf die Schleimhaut beschränkt.

## G. Neubildungen.

Gegenüber den Carcinomen treten die übrigen Neubildungen an Häufigkeit in den Hintergrund. Auch die Carcinome kommen nur vereinzelt als primäre Tumoren hier vor. Dieselben entstehen nach den bisherigen Beobachtungen von dem Epithel der Schleimhaut und bilden epitheliale Wucherungen von zottigem Bau. Die Epithelstränge liegen ohne Zwischensubstanz oft in unentwirrbaren Knäueln nebeneinander und dringen auch in die Tubenwand ein, deren Bestandteile zerstörend. Dies ist auch hier wiederum das Wesentliche für die Diagnose Carcinom. Sind derartige Epithelwucherungen nur auf die Schleimhaut beschränkt, ohne den charakteristischen alveolären Bau des Carcinoms zu zeigen, mit welchem wir ja den klinischen Begriff der Bösartigkeit verbinden, so liegt es ausser dem Bereich unseres Könnens aus mikroskopischen Bilde mit Sicherheit anzugeben, ob es sich in diesem Falle um einen klinisch malignen Process handelt.

Auch der typische Bau des alveolären Carcinoms kommt in der Tubenwand und -Schleimhaut vor. Der von einigen Autoren eingeführte Name des „papillären Carcinoms" der Schleimhaut, welches nicht destruirende Eigenschaften besitzt, scheint mir unglücklich gewählt.

Ich möchte bei dieser Gelegenheit nicht unerwähnt lassen, dass ebenso, wie nach intrauteriner Schwangerschaft auch in der Tube ein von den Chorionzotten ausgehender Tumor mit destruierenden Eigenschaften (Chorioma) beschrieben worden ist.

Noch seltener als das Carcinom sind die Sarcome der Tube. Es scheinen in der Mehrzahl Rundzellensarcome zu sein.

Auch die gutartigen Neubildungen der Tubenwand (Myome, Fibrome) gehören zu den grössten Seltenheiten und bieten in ihrem mikroskopischen Bau keine Besonderheiten.

Fig. 55.

Carcinoma tubae.
a. Carcinomstränge an der Oberfläche der Schleimhaut. b. Muskulatur. c. Carcinommassen von alveolärem Bau, tief in die Muskulatur eindringend.

---

# VI. Die Ovarien.

## 1. Normale Anatomie.

### A. Lage und äussere Form.

Ueber die normale Lage des Eierstocks herrschten bis vor kurzem die verschiedensten Ansichten. Nach einer Reihe von Untsrsuchungen, welche unter Waldeyer's Leitung im Berliner anatomischen Institut von Hammerschlag angestellt worden sind, hat sich diejenige Lage als normale erwiesen, welche Waldeyer bereits seit längerer Zeit als diese bezeichnet hatte. Wir folgen daher bei dieser Beschreibung den Mitteilungen, welche Hammerschlag hierüber gemacht hat. (Zeitschr. f. Geburtsh. u. Gynaek. Bd. 37.)

Der Eierstock hat eine abgeplattet walzenförmige Gestalt mit einer nach

der Bauchhöhle gerichteten, convexen und einer der Tube zugekehrten leicht concaven Fläche. Bei der geschlechtsreifen Frau beträgt die Länge ca. 2,5 bis 5 cm, die Breite 2—3 cm und die Dicke 1—2 cm. Die Längsaehse ist der des Körpers annähernd parallel.

Der Eierstoek ist zwischen dem zum Coecum und Processus vermiformis resp. zur Flexura sigmoidea eoli gehenden Ligamentum suspensorium ovarii und dem zum Uterus führenden Ligamentum proprium ovarii aufgehängt; mit dem Hilusrand ist er am Mesovarium, einer Falte vom hinteren Blatt des Ligamentum latum, befestigt. Der Hilusrand des Eierstocks sieht nach vorn und lateral, der convexe Rand nach hinten und medial. Die Wandfläche liegt der seitlichen Beckenwand innig an, die freie Fläche sieht naeh dem Beekeninneren und ist von der Tube und der Mesosalpinx bedeckt. An den Stellen, in denen der Eierstoek in den verschiedenen Altersperioden liegt, bedingt er mehr oder weniger tiefe Eindrücke in der Beekenwand, bezüglich im Bauehfellsacke. Als typische, bleibende Stelle ist diejenige anzusehen, die sich zwischen den Verzweigungen der Arteria hypogastrica befindet.

Hier liegt der Eierstoek in einer mehr oder weniger tiefen, dureh seine eigene Configuration bedingten Grube, Fossa ovarica[1]) (Waldeyer), deren Begrenzung in der Norm vorn die Arteria umbilicalis, eventuell aueh der Nervus obturatorius, hinten die Arteria uterina und der Ureter bilden. Waldeyer unterscheidet an der seitliehen Beckenwand von vorn nach hinten eine Fossa paravesicalis anterior et posterior, eine Fossa obturatoria und eine Fossa hypogastrica. Der Eierstock nimmt als besondere Abteilung den hinteren Abschnitt der Fossa obturatoria ein.

Mit dem Uterus ist das Ovarium durch das Ligamentum ovarii proprium verbunden. Dasselbe setzt sieh an der hinteren Fläche unterhalb des Abganges der Tube an.

Die Oberfläehe des Eierstockes ist keine glatte, sondern zeigt teils kleine Erhebungen, teils sehmale, mitunter sternförmige Einziehungen. Die Erhebungen werden die bei ihrem Wachstum bis dicht unter die Oberfläehe dringenden Eifollikel bedingt, während die Einziehungen nach dem Platzen der Follikel durch narbige Schrumpfung entstehen.

Das Ovarium hat eine festweiehe Consistenz und eine grauweisse Farbe.

## B. Anatomischer Bau.

Am Ovarium kann man zwei Hauptteile unterscheiden,

die Gefässschieht

und die

Parenehymschicht.

[1]) Claudius, Ueber die Lage des Uterus, Ztschr. f. rationelle Med. III. Reihe, Bd. 23, S. 245 1865 hat zuerst von einer „Fossa ovarii“ gesprochen. Waldeyer hat diese Bezeichnung nicht angenommen, sondern „Fossa ovarica“ gewählt, weil die von ihm beschriebene Grube sich nicht mit der „Fossa ovarii“ von Claudius deckt.

Leider ist auch hier durch die verschiedenen Benennungen der einzelnen Forscher eine gewisse Verworrenheit hervorgerufen worden, wodurch die verhältnismässig einfache anatomische Structur unnötig kompliziert dargestellt worden ist. Die obige Einteilung stammt aus dem klassischen Werk von Waldeyer über Eierstock und Ei und sollte gerade wegen ihrer Einfachheit allgemeine Verbreitung finden. Allenfalls kann man noch als äussere Begrenzung der Parenchymschicht eine Rindenschicht (Albuginea) annehmen. Dieselbe lässt sich jedoch nicht durch Präparation isolieren, sondern geht kontinuierlich in die Parenchymschicht über.

### a) Die Gefässschicht.

Durch den Hilus ovarii treten die Gefässe in solcher Menge und Grösse ein, dass zwischen denselben von sonstigem Gewebe wenig vorhanden ist. Die Venen bilden im Hilus mit glatten Muskelfasern durchsetzt einen besonderen Schwellkörper — Bulbus ovarii (Rouget). Auf einem Querschnitt durch diesen Teil erhält man vollkommen den Eindruck, als handle es sich um ein kavernöses Gewebe. Das Charakteristische der Ovarialarterien ist eine merkwürdige korkzieherförmige Schlängelung. Mit dieser treten die Arterien schon in das Ovarium ein und behalten dieselbe auch in ihren feineren Verzweigungen bei, bis sie sich in ein Capillarnetz auflösen. Die Arterien haben starke muskulöse Wandungen, die einzigen Muskelfasern, welche im Ovarium selbst vorkommen. Gleichzeitig mit den Blutgefässen treten die Lymphgefässe und die Nerven in das Ovarium ein.

### b) Die Parenchymschicht.

Die Parenchymschicht giebt dem Eierstock sein charakteristisches Gepräge, denn dieselbe enthält die für die Fortpflanzung wichtigsten Bestandteile, die in den Follikeln liegenden Eier.

#### *a*) Das Stroma.

Das Stroma besteht aus einem festen Bindegewebe mit zahlreichen, sich kreuzenden Faserzügen und mehr oder minder reichlich eingestreuten, spindelförmigen, kernhaltigen Zellen. Auch elastische Fasern kann man hier nachweisen. Je mehr man sich der Oberfläche nähert, um so mehr nehmen die Kerne an Zahl ab, so dass die Rindenschicht gewissermaassen einen aus fibrillärem Bindegewebe bestehenden Abschluss des Organes darstellt. Die Oberfläche ist in dem am Hilus gelegenen Teile mit Peritoneum bedeckt, während der frei in die Bauchhöhle hineinragende Teil mit einem mehr kubischen Epithel, dem sog. Keimepithel, bekleidet ist und keinen als „Corpus serosae“ anzusprechenden Ueberzug trägt.

Das Keimepithel bildet nun zur Zeit der Entwicklung der Eierstöcke Einsenkungen in das Gewebe, es kommt zur Abschnürung von Epithelien, welche sich im weiteren Verlauf zu den die Eier enthaltenden Follikeln umgestalten.

### β) Die Follikel.

Die Follikel sind bläschenförmige Gebilde, welche je nach dem Stadium ihrer Entwicklung (Reifung) verschieden gross sind. Die Grösse des Durchmessers schwankt zwischen 0,04—1,5 cm.

Fig. 56.

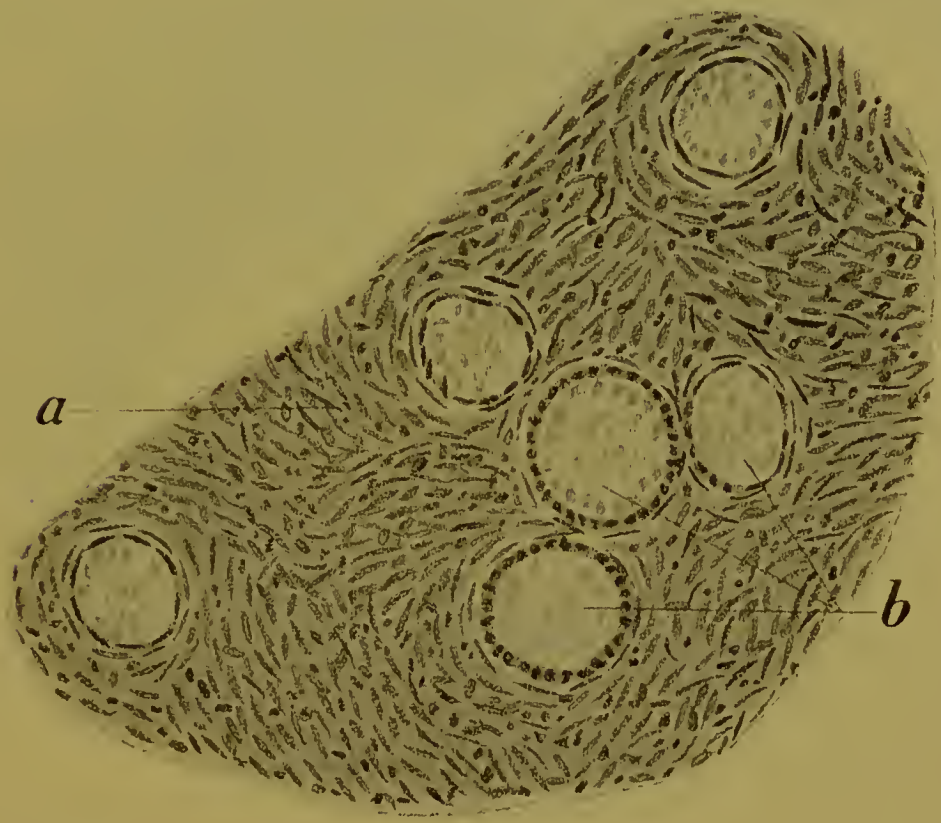


Parenchymschicht des Ovarium mit Follikeln im ruhenden Zustande.
a. Stroma. b. Follikel. (Die Eizellen markieren sich nur in wenigen Follikeln in schwachen Umrissen.)

Die kleineren Follikel liegen in mehreren Schichten mehr an der Oberfläche, die grösseren mehr in den tieferen Lagen. Mit dem Wachstum rücken die reifenden Follikel wieder gegen die Oberfläche vor, welche sie dann auch überragen.

Die kleineren Follikel, welche man als

1. Follikel im ruhenden Zustande

bezeichnen kann, umschliessen das Ei mit einem mehrfachen kubischen Epithel, welches um so flacher ist, je weiter zurück der Follikel in der Entwicklung sich befindet.

Betrachtet man den Durchschnitt eines solchen Follikels mit stärkerer Vergrösserung, so hebt sich die äussere Schicht des Follikelepithels gleich dem Epithel einer Drüse ab. Die inneren Schichten liegen gewöhnlich in einer anderen Ebene und werden von oben her gesehen, so dass sie undeutlich und mehr als plattes Epithel erscheinen. In der Mitte des Follikels liegt die Eizelle.

Die Reifung des Follikels zeigt sich zunächst dadurch, dass in dem der Oberfläche des Ovarium zu gelegenen Teile des Epithels eine Vacuolenbildung stattfindet. Der so entstehende Hohlraum, der immer grösser wird, füllt sich mit einer wasserhellen Flüssigkeit, dem Liquor folliculi. Derselbe ist pseudomucinhaltig. Gleichzeitig sieht man in der Umgebung eine Vermehrung der Gefässe, als ersten Anfang der Bildung einer besonderen bindegewebigen Hülle.

Dieses Stadium der Entwicklung, in welchem also das wachsende Ei zu einer lebhaften Proliferation des Follikelepithels mit gleichzeitiger Bildung der Follikelflüssigkeit führt, bezeichnet man mit einem besonderen Namen, dem Graaf'schen oder bläschenförmigen Follikel (Folliculus vesiculosus).

### 2. Der Graaf'sche Follikel.

Den Graaf'schen Follikel umschliesst eine bindegewebige Wand (Theca folliculi), an welcher man eine äussere, aus festerem, zellenärmeren Bindegewebe und eine innere, zellenreiche Schicht mit Gefässen unterscheidet (Tunica fibrosa und propria). Ich möchte jedoch bemerken, dass man diese beiden Schichten nicht immer deutlich auf dem mikroskopischen Bilde von einander abgrenzen kann.

Die nun folgenden Follikelepithelien umgeben den Liquor Folliculi in mehrfacher Lage (Membrana granulosa) und zeigen nach aussen eine mehr kubische Form, während sie nach innen abgeplattet sind.

An der Stelle des Follikels, an welcher sich das Ei befindet, gewöhnlich gegenüber der Oberfläche, bildet sich eine grössere Anhäufung von Follikelepithelien (Cumulus oder Discus proligerus). Gegen den Liquor Folliculi hin wird das Ei von einer weniger dichten, stellenweise einschichtigen Lage Epithel abgeschlossen. Das Ei besitzt eine äussere Membran (Zona pellucida). Dieselbe zeigt eine radiäre Streifung und umschliesst das Protoplasma (Dotter), in welchem der Kern (Keimbläschen) mit dem Kernkörperchen (Keimfleck) liegt.

### c) Die weiteren Schicksale des reifen Follikels.

Ist das Ei zur vollen Reife gelangt, so überragt der Follikel mit einem Segment die Oberfläche des Eierstockes, um zu einer gegebenen Zeit hier zu platzen und den Liquor folliculi mit dem Ei zu entleeren. An der Stelle, an

welcher dieses Platzen erfolgt, war vorher die Wand auf das äusserste verdünnt.

Gleichzeitig mit dem Platzen erfolgt ein Bluterguss in die Höhlung des Follikels. Des weiteren finden bestimmte Proliferationsvorgänge statt, die zur Bildung des sogenannten Corpus luteum führen. Dieselben sind quantitativ erheblicher, wenn durch die Befruchtung des ausgestossenen Eies eine Schwanger-

Fig. 57.

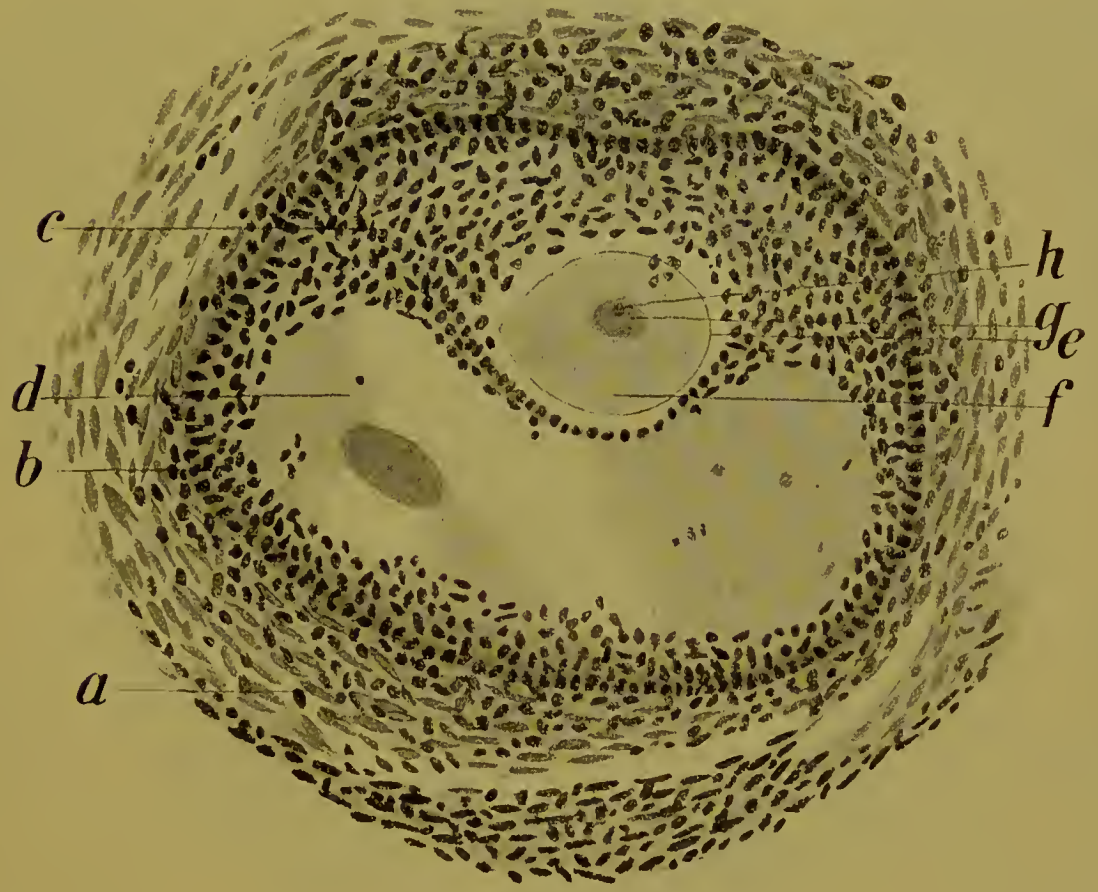


Graaf'scher Follikel.
a. Theca folliculi. b. Membrana granulosa. c. Cumulus od. Discus proligerus. d. Liquor folliculi. e. Zona pellucida. f. Dotter. g. Keimbläschen. h. Keimfleck.

schaft eintritt (Corpus luteum verum), weniger erheblich, wenn das Ei nicht befruchtet wird (Corpus luteum spurium). Die Art der Veränderungen bleibt in beiden Fällen dieselbe.

### *a*) Das Corpus luteum.

Nach der Ausstossung des Eies aus dem Follikel verklebt die Rissstelle wieder sehr schnell. Von der Wand her tritt zunächst eine lebhafte Wucherung und Neubildung von Gefässen ein. Dieselben senden Zweige in die Membrana granulosa und führen den Zellen derselben neue Ernährungsstoffe

zu. Hierdurch kommt es zu einer wesentlichen Vergrösserung und Vermehrung dieser Zellen. Dieselben nehmen ein den Deciduazellen ähnliches Aussehen an und bekleiden die Wand in zahlreichen, übereinander liegenden Schichten. Gegen den mit Blut gefüllten Innenraum ragen diese Zellen teils tiefer, teils weniger tief hinein, so dass sich eine halskrausenförmige Grenzlinie bildet.

Fig. 58.

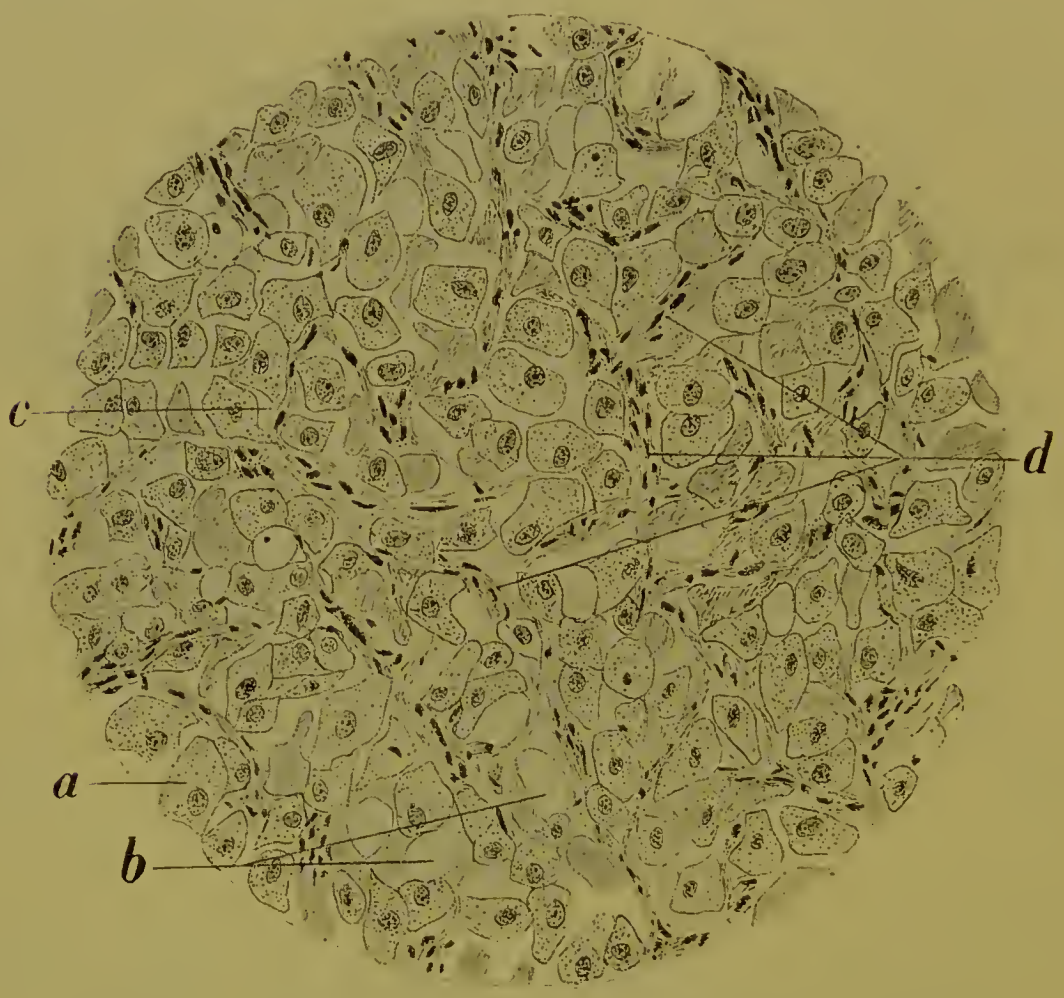


Aus der Wand eines Corpus luteum.
a. Luteinzellen. b. Hohlräume, entstanden durch Ausfall von Luteinzellen (Kunstprodukt). c. Saftlücken zwischen den Luteinzellen. d. Capillaren mit Endothelien und Bindegewebe.

Man nennt diese Zellen, welche häufig ein Pigment enthalten und das Charakteristische des Corpus luteum bilden, Luteinzellen. Ob die Luteinzellen aus den Follikelepithelien hervorgehen oder Bindegewebszellen sind, welche von der Theca interna geliefert werden, ist noch eine offene Frage. Ich schliesse mich denen an, welche ihre Entstehung aus den Follikelepithelien ableiten (Sobotta).

Durch das in den Luteinzellen abgelagerte Pigment und durch das in den

Innenraum ergossene Blut erhält der Follikel ein gelbes Aussehen, welchem derselbe seine Bezeichnung als gelber Körper verdankt.

Nach einiger Zeit hört das Wachstum der Luteinzellen auf. Das ergossene Blut gerinnt und organisiert sich, die Luteinzellen gehen allmählich zu Grunde, indem vom Rande her eine lebhafte Bindegewebsproduktion dieselben verdrängt und auf diese Weise kommt es zur Ausfüllung des ganzen Innenraumes mit Bindegewebe, zur Bildung des

#### β) Corpus albicans.

Dasselbe stellt also das Endstadium des Follikels dar, nachdem derselbe seine Funktionen erfüllt hat. Man kann dasselbe mit dem Endstadium einer chronischen Entzündung vergleichen, welche nicht zur Restitutio, sondern zur Bindegewebsbildung geführt hat. Auf dem Durchschnitte durch ein Ovarium heben sich die Corpora albicantia als weissglänzende, unregelmässig rundliche oder sternförmige Gebilde ab. Jedes Platzen eines Follikels lässt an der Oberfläche des Ovarium eine narbige Einziehung zurück. Hierdurch bilden sich allmählich zahlreiche Vertiefungen, und zwischen ihnen in Zügen verlaufende Hervorragungen, welche mitunter den Windungen an der Oberfläche des Gehirns mutatis mutandis nicht ganz unähnlich sind, wie ich einen merkwürdigen Fall dieser Art beobachtet habe (Ovarium gyratum).

### C. Ovarium bei der Menstruation und Gravidität.

Durch die Congestion, welche bei der Menstruation zu den Genitalien stattfindet, werden auch die Ovarialgefässe stärker mit Blut gefüllt. Zu Austritt von Blut in das Ovarialgewebe kommt es jedoch unter normalen Verhältnissen nicht. Auf die physiologischen Beziehungen zwischen der Ovulation (wie die Reifung und Ausstossung des Eies aus dem Follikel genannt wird) und der Menstruation kann ich hier nicht näher eingehen. Ich möchte jedoch erwähnen, dass nach den neuesten Arbeiten auf diesem Gebiete sich doch die Ansicht immer mehr Bahn bricht, dass die Menstruation von der Ovulation abhängig ist.

Bei der Schwangerschaft ist das Ovarium, aus welchem das später befruchtete Ei ausgestossen worden war, durch die Bildung des Corpus luteum verum grösser als das der anderen Seite. Die sonstigen Schwangerschaftsveränderungen der Eierstöcke beschränken sich auf die enorme Vergrösserung der Gefässe. Irgend welche specifischen Veränderungen im Ovarialparenchym oder am Epithel finden hierbei nicht statt.

Dass mit dem Wachsen des Uterus während des Fortschreitens der Schwangerschaft die Eierstöcke ihre Lage verändern und mit in das grosse Becken hinaufrücken, bedarf wohl keiner besonderen Erwähnung.

### D. Senile Atrophie des Ovarium.

Mit dem Aufhören der Menstruation (Klimakterium) tritt im Ovarium eine vermehrte Bindegewebsbildung auf. Dieselbe führt zum Schwund der Follikel, zu einer Verdickung der Albuginea und zu einer Schrumpfung des ganzen Ovarium.

## 2. Pathologische Anatomie.

### A. Eierstocksschwangerschaft.

Wenn auch die Eierstocksschwangerschaften gegenüber derjenigen der Eileiter an praktischer Bedeutung ganz zurücktreten, so muss doch hier erwähnt werden, dass sich auch ein Ei auf der Oberfläche des Ovarium entwickeln kann. Es ist dabei beobachtet worden, dass die fibrösen Züge der Albuginea direkt in die fibröse Umhüllung des Fruchtsackes übergehen. Es ist auch angegeben worden, dass sich ein Ei innerhalb eines Follikels entwickeln könne.

### B. Circulationsstörungen, Hyperaemieen.

Wie am Uterus beobachtet man auch am Eierstock hauptsächlich Circulationsstörungen im Gefolge von akuten Infektionskrankheiten. Hierbei kommt es entweder zu Blutungen in die Follikel und die Corpora lutea oder in das interstitielle Gewebe. Die Blutungen können hierbei unter Umständen so erheblich sein, dass der grösste Teil des interstitiellen Gewebes zerstört wird und sich ein Hämatoma ovarii bildet. Durch Platzen solcher mit Blut gefüllten Räume kann es zu lebensgefährlichen Blutungen in die freie Bauchhöhle kommen.

Von anderen Ursachen, welche zu derartigen Blutungen führen, seien noch Schädlichkeiten erwähnt, welche das betreffende Individuum während der Menstruation treffen (Trauma).

Hyperämieen mit bedeutender Neubildung von Gefässen beobachtet man ausser bei entzündlichen Erkrankungen besonders bei Neubildungen des Uterus, wenn dieselben eine beträchtliche Grösse erreichen, am meisten bei grossen Myomen. Hierdurch kommt es auch zu einer Vergrösserung des ganzen Ovarium, indem die einzelnen Bestandteile desselben durch die vermehrte Blutzufuhr hypertrophisch werden. Das im folgenden wiedergegebene Bild stammt von einem derartigen Fall von sehr grossem Myom des Uterus.

### C. Entzündungen.

Die Entzündungen des Ovarium treten an praktischer Bedeutung gegenüber den Neubildungen so sehr in den Hintergrund, dass wir uns darauf beschränken können, hier nur das Wesentlichste derselben zu besprechen.

### a) Oophoritis interstitialis.

Bei der interstitiellen Form kann man ein chronisches und ein akutes Stadium unterscheiden. Die akute Entzündung wird hauptsächlich bedingt durch septische oder Gonococceninfektion und führt zu starker, kleinzelliger Infiltration des Zwischengewebes mit gleichzeitiger Hyperämie und Vermehrung der Gefässe.

Fig. 59.




Enorme Gefässhyperplasie in einem Ovarium bei Myoma uteri.
a. Bindegewebige Degeneration im Stroma. b. Cystenbildung eines Follikels.

Hierbei kann es auch zu Austritt von Blut in das Gewebe kommen und durch gleichzeitige Einwanderung von eitererregenden Bakterien zur Eiterbildung.

Die Eiterung ergreift entweder das ganze Gewebe, indem der Eiter mit Durchbrechung der Follikelwandungen schliesslich das ganze Ovarium in eine grosse Abscesshöhle verwandelt (Ovarialabscess) oder auf einzelne Teile beschränkt bleibt. So kommt es insbesondere nicht selten zur Vereiterung der Corpora lutea, zur Bildung eines Corpus luteum-Abscesses.

Das Charakteristische dieser Abscesse ist, dass man in denselben die aus Luteinzellen bestehende Wand nachweisen kann. Makroskopisch sieht man auch noch an grossen, derartigen Abscessen auf dem Durchschnitte die welligen Erhebungen der Innenwand des Abscesses, wie wir eine solche unregelmässige Begrenzung bei der normalen Anatomie der Corpora lutea kennen gelernt hatten.

Fig. 60.

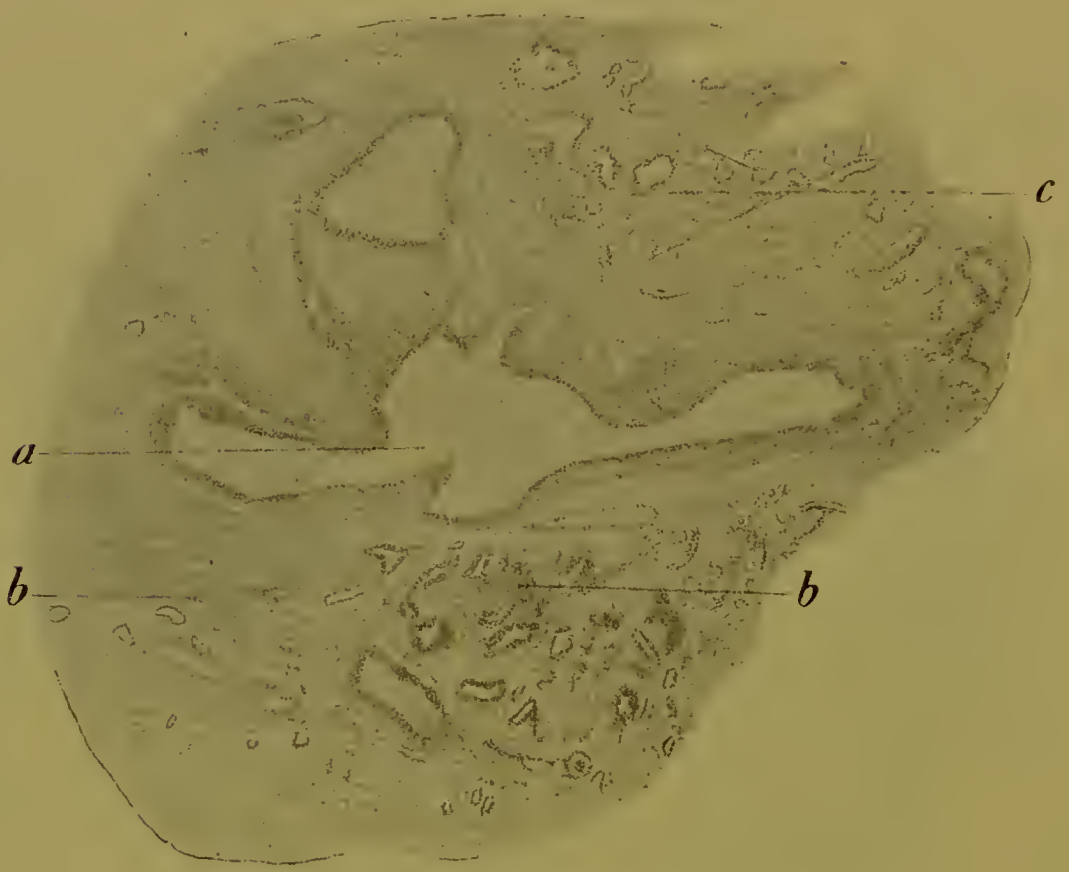


Oophoritis interstitialis.
a. Schnitt durch eine sehr grosse Vene. b. Kleinzellige Infiltration. c. Gefässneubildung.

Bei der chronischen Form kommt es zur Bildung bindegewebiger Schrumpfung. Die Follikel gehen zum grössten Teil zu Grunde und das Stroma zeigt an Stelle der zahlreichen zelligen Elemente fasriges Bindegewebe.

Am längsten erhält sich bei diesen Zuständen das Epithel der Oberfläche. Wenn dasselbe auch an den freiliegenden Teilen mitunter verloren geht, so kann man dasselbe doch fast immer in den durch die Einziehung entstandenen Buchten mit Sicherheit nachweisen.

---

Anmerkung: Eine Oophoritis follicularis möchte ich nicht als besondere Abteilung unterscheiden, sondern verweise auf das Kapitel „Kleincystische Degeneration.

### b) Perioophoritis.

Im Anschluss an die Oophoritis entsteht sehr häufig eine Perioophoritis. Bei derselben bilden sich an der Oberfläche des Ovarium zunächst entzündliche Auflagerungen, die zu Verwachsungen mit den Nachbarorganen, besonders mit Tube, Uterus und Darm führen. Häufiger als primär bilden sich derartige Verwachsungen secundär im Gefolge von Tubenerkrankungen, wie wir früher gesehen haben. Die Verwachsungen führen zur Entstehung der bereits besprochenen Tuboovarialtumoren. Das Keimepithel der Oberfläche geht bei diesem Prozesse schon frühzeitig zu Grunde.

Die Perioophoritis kann auch sekundär Veranlassung zu einer Oophoritis geben.

## D. Infektiöse Granulome.

Die syphilitischen Erkrankungen des Ovarium sind bisher sehr wenig bekannt, so dass man irgend welche Charakteristika im mikroskopischen Bilde für dieselben nicht hat.

Die Tuberculose kommt häufig secundär, selten primär im Ovarium vor. Gewöhnlich sieht man dann im interstitiellen Gewebe Tuberkel mit Riesenzellen. Mitunter finden sich auch tuberculöse Massen in der Wand von Cysten oder in der Wand eines Corpus luteum. Der Nachweis von Tuberkelbacillen gelingt selten.

## E. Parasiten.

Die wiederholte Beobachtung von Echinococcen des Ovarium in letzter Zeit veranlasst mich, auf das Vorkommen derselben hier aufmerksam zu machen. Der sichere mikroskopische Nachweis, dass der Ecchinococcus vom Ovarium seinen Ausgang nimmt, könnte nur durch Befund von Ovarialgewebe in der Wand der Säcke geliefert werden. So frühzeitige Stadien sind aber bisher nicht beobachtet worden. Man kann daher nach B. S. Schultze den Beweis, dass es sich um einen Ecchinococcus des Ovarium handelt, nur durch die für einen Ovarialtumor charakteristische Lage zur Tube und zur Mesosalpinx erbringen.

## F. Kleincystische Degeneration.

Den Uebergang von den entzündlichen Processen im Ovarium zu den Neubildungen bilden die Retentionscysten. Dieselben entstehen wohl meist im Gefolge von chronisch entzündlichen Veränderungen. Durch die hierbei stattfindende Hyperämie kommt es zu serösen Ausschwitzungen von den Gefässen der Theca interna und zum Erguss von seröser Flüssigkeit in den Follikel. Hierbei geht ein Teil der Follikelepithelien zu Grunde und wird durch Flüssigkeit ersetzt. Die Bekleidung der Cystenwand besteht aus einem kubischen Epithel. Ist der Process weit vorgeschritten, so kann das Zwischengewebe

zum grössten Teil durch die Cysten verdrängt sein. In den frühen Stadien sieht man das erhaltene Zwischengewebe stellenweise kleinzellig infiltriert. Die Cysten erreichen gewöhnlich die Grösse eines reifen Graaf'schen Follikels, doch sind auch grössere beobachtet worden. In letzteren geht durch den Druck der Flüssigkeit häufig das die Wand auskleidende Epithel zu Grunde. Durch die zerfallenen Epithelien ist die Cystenflüssigkeit meist getrübt. Man sieht hieraus, dass bei diesen Retentionscysten das Epithel nur eine passive

Fig. 61.

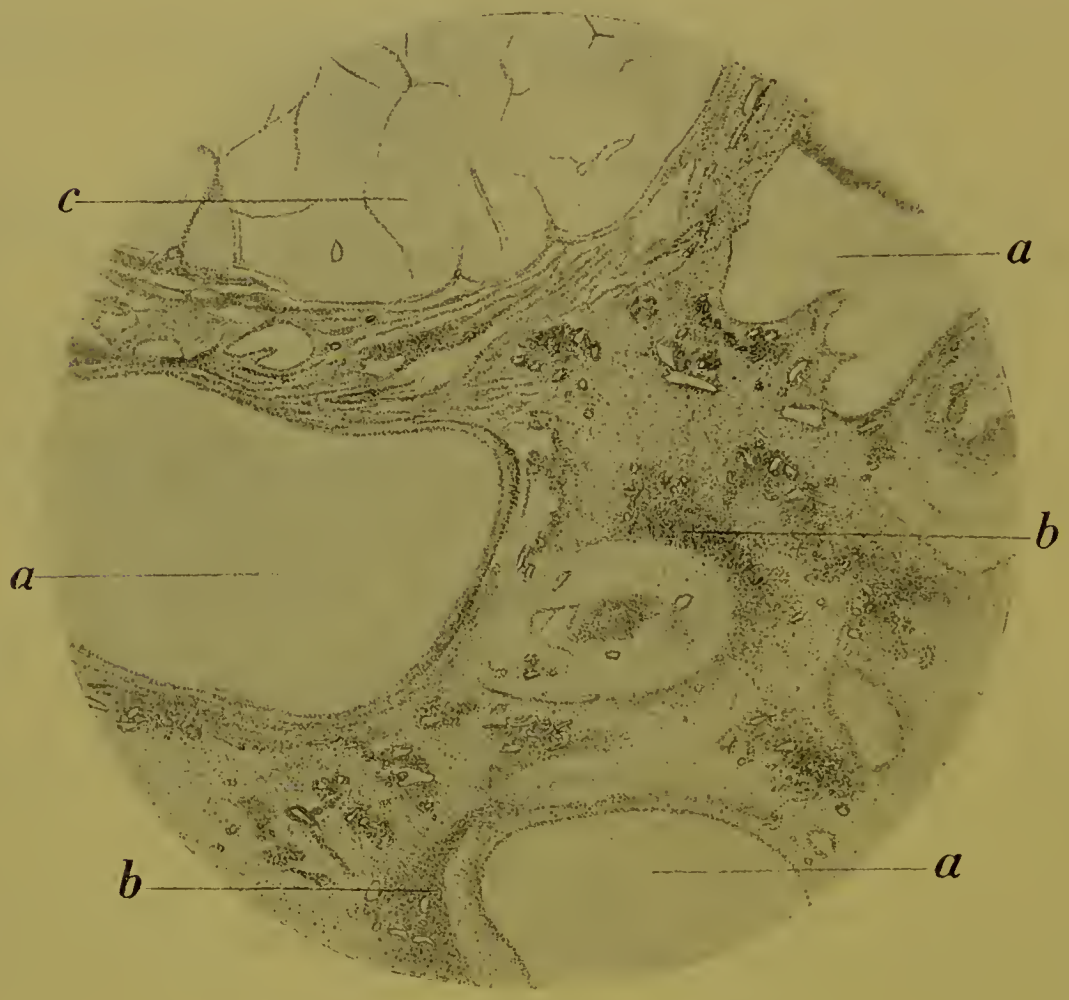


Kleincystische Degeneration des Ovarium.
a. Follikel, kleincystisch degeneriert. b. Kleinzellige Infiltration. c. Corpus albicans.

Rolle spielt. Der Inhalt dieser Cysten ist im Gegensatz zu den Befunden bei wahren Neubildungen pseudomucinhaltig.

## G. Neubildungen.

Unter Neubildungen der Ovarien verstehen wir diejenigen Geschwülste des Eierstockes, welche nicht auf entzündlicher Basis entstehen, sondern ihren Ur-

sprung Reizen verdanken, über deren Natur wir noch vollkommen im Unklaren sind. Ob es sich hierbei um ein Weiterwuchern bereits im embryonalen Leben angelegter Keime handelt, ob vielleicht für die eine oder andere Geschwulstart Parasiten in Frage kommen, lässt sich nach den bisherigen Forschungen noch nicht entscheiden.

Charakteristisch für die Geschwülste des Ovarium ist die Neigung zur Cystenbildung. Thatsächlich treten die soliden Eierstocksgeschwülste gegenüber den cystischen fast ganz in den Hintergrund. Für die Einteilung kann bei einer rein anatomischen Arbeit, wie die vorliegende ist, auch nur diejenige von anatomisch-genetischem Standpunkte aus die maassgebende sein.

Danach hat man zwei Hauptgruppen zu unterscheiden: diejenige, welche ihren Ausgang vom Epithel nimmt, und diejenige, welche aus dem Bindegewebe entsteht. Manche Autoren wollen bei den epithelialen Neubildungen die von den verschiedenen im Ovarium vorkommenden Epithelarten ausgehenden von einander trennen. Es trägt dies aber meines Erachtens nicht zur Vereinfachung dieser ziemlich schwierigen Materie bei. Ausserdem erscheint mir eine derartige Trennung auch überflüssig, da ja bekanntlich die Follikelepithelien aus dem Keimepithel hervorgehen und somit genetisch dasselbe sind. Auch die noch jetzt in den Lehrbüchern sich findende Einteilung in solide und cystische Tumoren mag klinisch berechtigt sein, würde aber bei der anatomischen Beschreibung zu Wiederholungen führen müssen.

### 1. Epitheliale Neubildungen.

#### a. Das Oberflächenpapillom.

Die Oberflächenpapillome sind im Verhältnis zu den cystischen Bildungen selten. Das Keimepithel kommt bei diesen Bildungen zur Wucherung und bildet knopfförmige Erhebungen über die Oberfläche. Das Ovarium erhält hierdurch ein höckriges Aussehen, und bei weiterem Wachstum kann es zu blumenkohlartigen Bildungen kommen. Hierbei bilden sich in den Erhebungen wiederum Einsenkungen des Epithels, ähnlich wie bei den spitzen Condylomen, so dass die Formen ganz unregelmässiges Aussehen haben. In die ursprünglich rein epithelialen Erhebungen schiebt sich allmählich Bindegewebe vor. Charakteristisch ist aber, dass die Wucherung auf die Oberfläche beschränkt bleibt und tiefere Einsenkungen des Epithels in das Ovarialstroma nicht stattfinden. Dadurch stehen diese Papillome auf gleicher Stufe mit den Epitheliomen anderer Organe.

#### b. Die Follikelcysten.

Im Gegensatz zu den auf entzündlicher Basis entstandenen Retentioncysten der Follikel, welche wir bereits kennen gelernt haben, kommt es auch zu echten Cystenneubildungen. Dieselben können zu einer beträchtlichen Vergrösserung des Ovarium führen. Meist degeneriert eine ganze Anzahl Follikel

cystisch, so dass man auf einem Schnitt durch das Ovarium das Bild einer Honigwabe mit verschieden grossen Zellen erhält. Durch Verschmelzung mehrerer Cystenwände kann es auch schliesslich zu einer grossen Cyste kommen. Die Follikelepithelien werden durch Cylinderzellen ersetzt. Dieselben bekleiden die Wand und bleiben auch bei grosser Ausdehnung der Neubildung erhalten. Von ihnen wird der Cysteninhalt immer von neuem produciert. Die in den Follikeln vorhandenen Eier gehen frühzeitig zu Grunde. Ebenso wie ein Follikel cystisch degeneriren kann, ist dies auch beim Corpus luteum der Fall. Es entstehen hierbei höchst interessante Bildungen, auf welche gerade in letzter Zeit wiederholt die Aufmerksamkeit gelenkt worden ist.

### c. Die Corpus-luteum-Cysten.

Die Wucherung der Luteinzellen, welche nach Ausstossung des Eies aus dem Graaf'schen Follikel erfolgt und unter normalen Verhältnissen zu einer bestimmten Zeit aufhört, um einer bindegewebigen Schrumpfung Platz zu machen, kann unter bisher unbekannten Verhältnissen fortbestehen und führt dann zur Bildung von Cysten des Corpus luteum. Dieselben erreichen gewöhnlich im Verhältnis zu anderen Eierstockscysten keine erhebliche Grösse, so dass eine Ausdehnung bis zu Faustgrösse schon zu den Seltenheiten gehört.

Schon makroskopisch kann man an diesen Cysten die unregelmässig wellige Oberfläche der Innenwand erkennen. Auf dem Durchschnitt sieht man, dass die Wand eine beträchtliche Dicke hat und die welligen Erhebungen gegen den Cysteninhalt ebenso aussehen, wie beim Corpus luteum. Dies allein würde aber nicht genügen, um daraus die Diagnose dieser Cystenart zu stellen, sondern hierzu ist die mikroskopische Untersuchung der Wand durchaus erforderlich.

Hierbei zeigt sich, dass die Wand der Corpus luteum-Cysten einen ganz charakteristischen Bau hat. Man kann an derselben drei Schichten unterscheiden: Eine äussere, eine mittlere und eine innere Schicht. Letztere geht meist ohne scharfe Grenze in den zähflüssigen, grünlich gelb schimmernden Inhalt über, an welchem man keine besonderen Formelemente unterscheiden kann. An den gefärbten Schnitten kann man diese drei Schichten auch schon makroskopisch durch die verschiedene Färbung erkennen. Die äussere Schicht färbt sich am intensivsten, die mittlere weniger und die innere nimmt die Farbe kaum noch an. Die Cysten befinden sich meist an dem einen Pole des Eierstocks.

Die äussere Schicht hat ein bindegewebiges Stroma, in welchem zahlreiche Gefässe, meist Arterien und Venen, in circulärer Richtung verlaufend liegen. Um die Gefässe liegen an vielen Stellen Anhäufungen von Rundzellen. Von diesen Hauptgefässen gehen nun zahlreiche Aeste in senkrechter Richtung in die mittlere Schicht, in welcher sich dieselben in ein Capillarnetz auflösen. Diese mittlere Schicht verleiht der Cystenwand ihr charakteristisches Gepräge, insofern zwischen den Gefässen und Capillaren die bekannten grossen Lutein-

zellen liegen. Dieselben nehmen fast den ganzen Raum zwischen den Gefässen ein und werden nur im Verlaufe der Gefässe von Rundzellenanhäufungen unterbrochen. Letztere folgen dem Verlaufe der Gefässe, und häufig sieht man nur diese Zellen, ohne dass die unter denselben liegenden Capillaren unterschieden werden können. Je mehr man sich der inneren Schicht nähert, um so mehr nehmen die Zellkonturen der Luteinzellen an Deutlichkeit ab. Teilweise sieht man die Zellen ohne Kerne. Die innere

Fig. 62.




Corpus-luteum-Cyste. (3malige Vergrösserung.)
a. Ovarialgewebe. b. Aeussere Schicht der Cyste. c. Mittlere Schicht. d. Innere Schicht. e. Kleine Follikelcyste.

Schicht bildet eigentlich nur den Uebergang der in regressiver Metamorphose begriffenen, zelligen Elemente in den Cysteninhalt. Dieselbe enthält demgemäss die in der Auflösung begriffenen, grossen Luteinzellen, welche in einem zarten, durch eine homogene Flüssigkeit auseinander gedrängten Bindegewebsnetze liegen. An einzelnen Stellen sieht man auch gegen den Cysteninhalt zu Züge von welligem Bindegewebe.

Gegen den Cysteninhalt ist nun die innerste Schicht in den meisten Fällen nicht von einem Epithel abgegrenzt, wie dies sonst bei den echten Kystomen des Eierstocks der Fall ist. Ja, dieses Fehlen der Epithelauskleidung der Innenwand ist von manchen Autoren als Hauptcharakteristikum der Corpus luteum-Cysten angegeben worden.

Neuerdings sind aber auch Corpus-luteum-Cysten beschrieben worden, bei welchen ein derartiger Epithelbelag vorhanden war. Nach meinen Untersuchungen scheint mir dieser Epithelbelag, wenn ein solcher überhaupt vorhanden ist, schon frühzeitig zu Grunde zu gehen. Dies findet seine Erklärung darin, dass dieses Epithel hier nur eine passive Rolle spielt und durch den Druck der sich vermehrenden Flüssigkeit zerstört wird. Die Haupt-

Fig. 63.

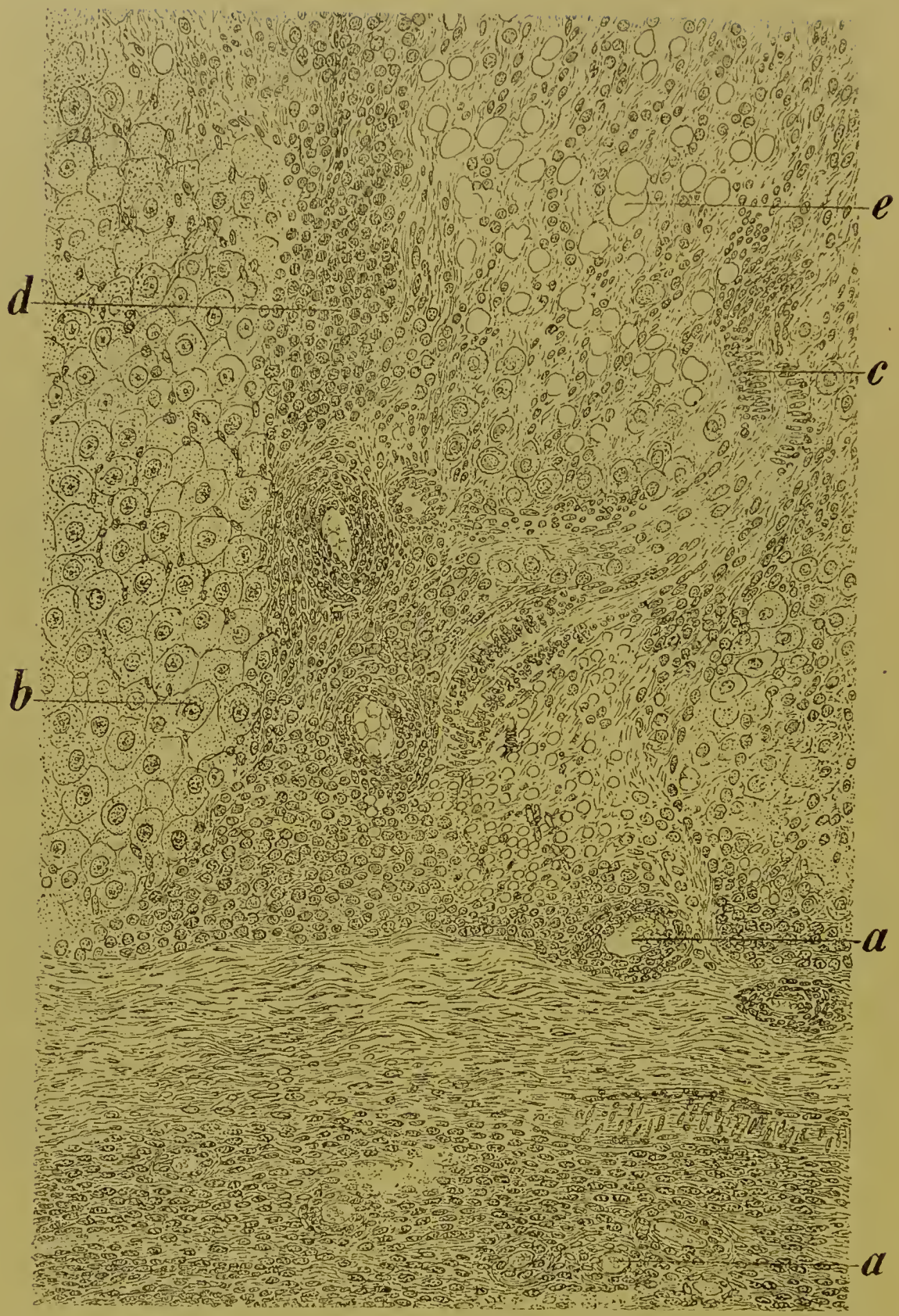


Aus der Wand einer Corpus-luteum-Cyste. (Starke Vergrösserung.)
a. Gefässe der äusseren Schicht der Cystenwand. b. Luteinzellen der mittleren Schicht. c. Längsgetroffene Capillare. d. Rundzellenanhäufung. e. Lücken, entstanden durch Ausfall von Luteinzellen (Kunstprodukt).

rolle für die Entstehung dieser Cysten spielen die Luteinzellen, welche sich in einer abnormen Proliferation und Degeneration befinden. Hierdurch werden die sich auflösenden und den Cysteninhalt bildenden Zellen immer wieder durch neugebildete ersetzt. Seine eigentümliche Farbe erhält der Cysteninhalt zum Teil durch das in denselben übergehende Pigment, welches die Luteinzellen enthalten.

Es ergiebt sich aus diesen Verhältnissen, dass man diese Cysten (sofern man die Luteinzellen von dem Follikelepithel ableitet) mit Recht zu den echten, epithelialen Neubildungen des Eierstocks zu rechnen hat. Es ergiebt sich aber auch andererseits, dass man kein Recht hat, Cysten als Corpus-luteum-Cysten zu bezeichnen, nur weil sie keine epitheliale Auskleidung der Innenwand haben. Für die Diagnose durchaus erforderlich ist der Nachweis der Luteinzellen in der mittleren Schicht der Wand. Es wäre ja möglich, dass in späten Stadien diese Luteinzellen zu Grunde gehen, wonach dann eine Vergrösserung der Cyste nicht mehr stattfinden könnte. Dann würde man als Charakteristikum höchstens noch die Fältelung der Wand übrig behalten. Dem gegenüber muss aber betont werden, dass selbst noch bei grossen derartigen Cysten die Luteinzellen nachgewiesen worden sind, und dass andererseits eine Fältelung der Innenwand auch bei gewöhnlichen Kystomen vorkommen kann.

### d) Die Kystome oder Kystadenome des Ovarium.

Die Kystome stellen die bei weitem häufigste Geschwulstart der Eierstöcke vor. Dieselben sind entweder ein- oder doppelseitig und können unter Umständen eine ganz enorme Grösse erreichen. Die Kystome entstehen höchst wahrscheinlich aus versprengten, epithelialen Keimen im Gegensatz zu den Follikelcysten, welche wir bereits kennen gelernt haben und welche aus den vorhandenen Follikeln hervorgegangen waren. Man hat daher diese Kystome zu den drüsigen Neubildungen, den Adenomen, zu rechnen, deren Epithelien sehr grosse Mengen von Flüssigkeit zu producieren im Stande sind. Anatomisch richtig wird man daher diese Geschwülste als Kystadenome zu bezeichnen haben. Je nachdem die Innenwand derselben glatt oder mit zottigen Auflagerungen versehen ist, unterscheidet man ein

Kystadenoma simplex von einem
Kystadenoma papilliferum.

#### *α)* Kystadenoma simplex.

Die einfachen Kystome sind entweder uni- oder multiloculär, d. h. dieselben bilden entweder nur einen grossen cystischen Hohlraum oder enthalten ausser einer grösseren Hauptcyste noch eine Reihe kleinerer Nebencysten. Durch Verschmelzung verschiedener Wände kann aus einer multiloculären Cyste eine einfache werden. Je nach der Ausdehnung der Cyste ist die Wand mehr oder weniger dick. Die Cystenwand besteht aus einer binde-

gewebigen Grundlage, in welcher sich zum Theil recht grosse Blutgefässe, besonders Venen, befinden. Stellenweise sieht man auch kleinzellige Infiltration. Bei längerem Bestehen kann die Cystenwand reichliches, fibrilläres Bindegewebe enthalten.

Die Innenwand ist mit Cylinderepithel ausgekleidet, von welchem immer neue Flüssigkeit produciert wird. Mitunter wandelt sich das Cylinderepithel in Flimmerepithel um. Trotz der Ausdehnung der Cysten bleiben die Epithelien, welche ja einen wesentlichen Bestandteil derselben ausmachen, bestehen.

Fig. 64.

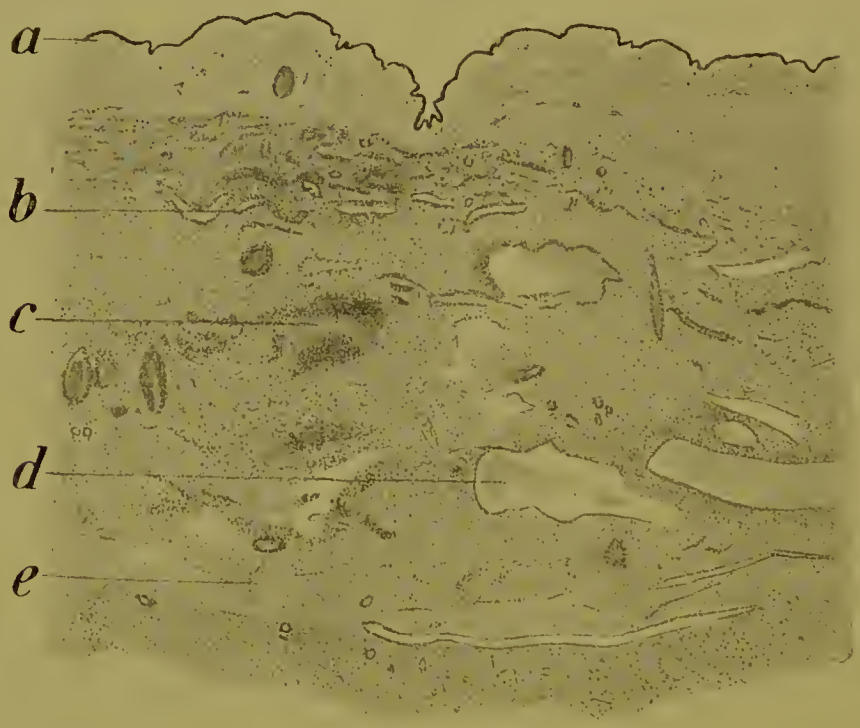


Schnitt durch die Wand eines Kystadenoma simplex ovarii.

a. Cylinderepithel als Auskleidung der Innenwand. b. Gefässe. c. Anhäufung von Rundzellen. d. Erweiterte Lymphgefässe mit colloidem Inhalt. e. Bindegewebiges Stroma.

Auf der der Bauchhöhle zugekehrten Seite findet man mitunter noch das Keimepithel erhalten.

Der Inhalt der Cysten stellt eine klare, etwas klebrige Flüssigkeit, meist von wasserheller Farbe dar. Mitunter ist die Flüssigkeit getrübt und kann durch Zutritt von Blut auch bräunlich-rot werden. Der wichtigste chemische Bestandteil derselben ist das Pseudomucin.

In kleineren Cysten findet man mitunter noch in der Wand Eierstocksgewebe.

Die reinen Adenome, bei welchen es sich ausschliesslich um drüsige Einsenkungen und epitheliale Abschnürungen handelt, ohne dass es zu Cystenbildungen kommt, sind im Ovarium selten. Wenn dieselben vorkommen, so bilden

sie meist die Uebergangsstufe zu den Carcinomen und sollen hierbei berücksichtigt werden.

### β Kystadenoma papilliferum.

Häufig bleibt die Innenfläche der Kystome nicht glatt, sondern es bilden sich zottige Vorsprünge, welche in dendritischen Verzweigungen in den

Fig. 65.

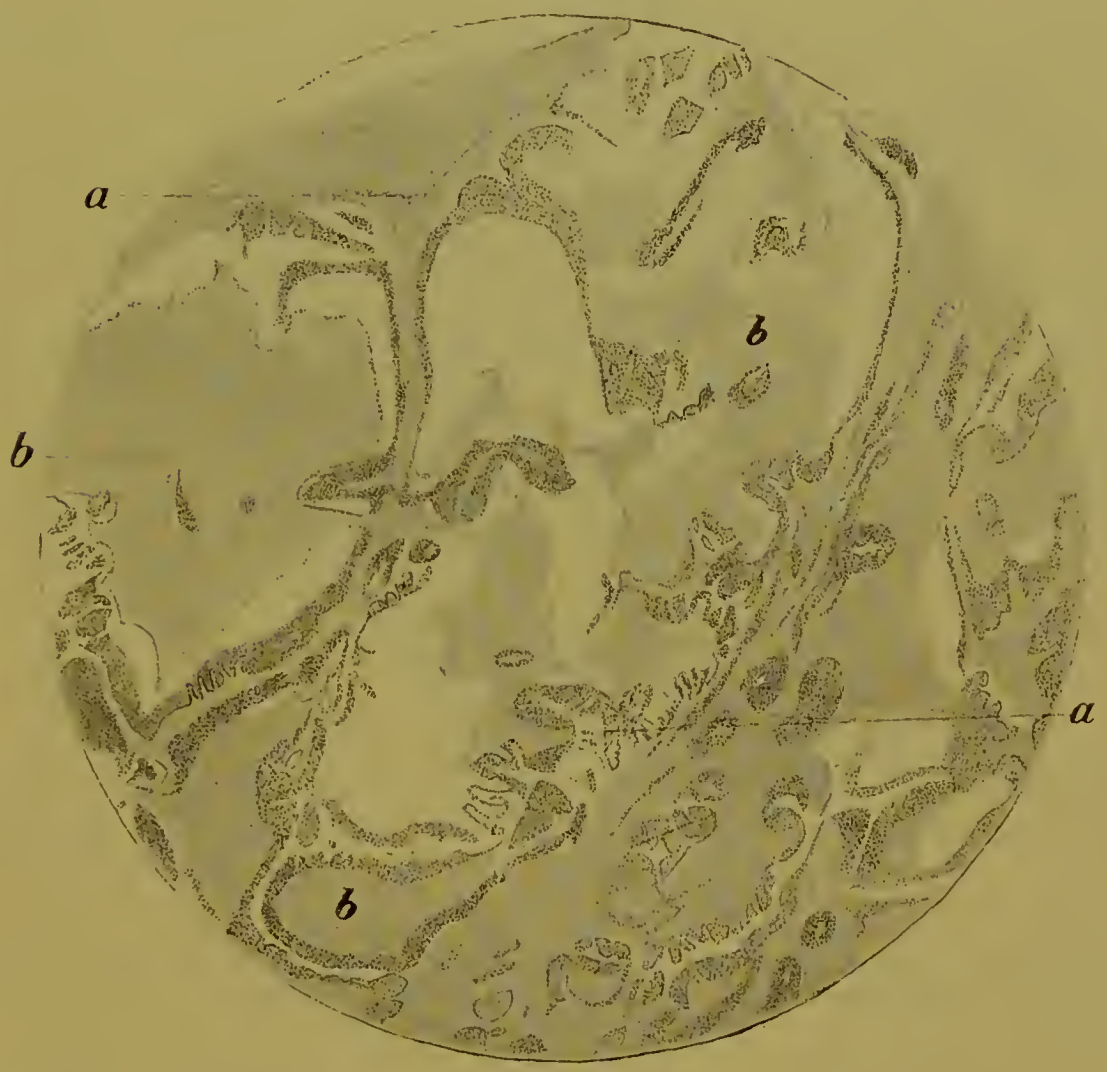


Kystadenoma glandulare proliferum colloides.
a. Papilläre Excrescenzen, aus Cylinderepithel bestehend. b. Colloidmassen.

Innenraum hineinwuchern. Die Vorsprünge werden zum Teil von Bindegewebe gebildet, welches sich von der Wand aus vorschiebt, oder durch Wucherung des Epithels, ähnlich wie dies bei der Bildung der Oberflächenpapillome der Fall ist. Makroskopisch erscheint dann die Innenfläche mit mehr oder minder grossen knopfartigen Gebilden bedeckt zu sein, von denen manche eine glatte, manche eine zerklüftete Oberfläche haben. Jedenfalls findet ein sehr lebhaftes, epitheliales Wachstum bei diesen Bildungen statt.

Dies zeigt sich auch darin, dass die Epithelwucherung nicht nur auf die Innenfläche beschränkt bleibt, sondern Epithelmassen, welche den drüsigen Bau bewahren, auch in die Wand eindringen, bis unter das Peritoneum kriechen und auch der Aussenfläche ein höckriges Aussehen verleihen. (Kystadenoma glandulare proliferum, Waldeyer.)

Hiermit stehen diese Bildungen auf der Grenze zwischen den gutartigen und destruierenden. So lange indessen die äussere Cystenwand nicht durch-

Fig. 66.

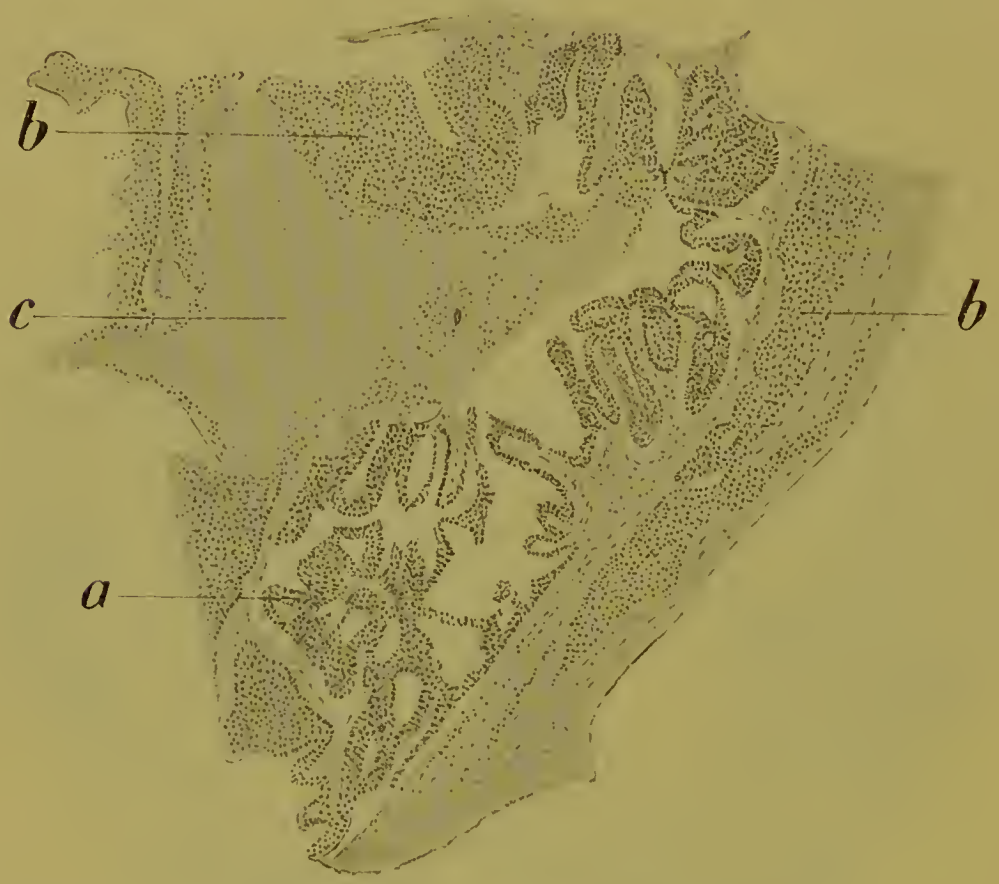


Kystadenoma glandulare proliferum colloides.
a. Bildung der epithelialen Wucherungen. b. Solide atypische Epithelwucherungen. c. Colloide Massen mit Zelltrümmern.

brochen wird, bilden sich auch keine Metastasen in anderen Organen. Werden diese Geschwülste in diesem Stadium entfernt, so erfolgt gewöhnlich glatte Heilung, ohne dass sich ein Recidiv bildet. Erst wenn die Aussenwand durchbrochen ist, bilden sich auf dem Netz und den angrenzenden Darmabschnitten gleichartige Knoten. Allerdings scheint es sich hierbei mehr um ein Weiterwachsen der epithelialen Wucherungen zu handeln, als um eine eigentliche Metastasenbildung. Denn sobald die Oberfläche durchbrochen wird, kommt es sehr schnell zu Verwachsungen der Geschwulst mit den benachbarten Bauchorganen, und es findet dann ein continuirliches Weiterwachsen statt. Darum geben selbst derartig weit vorgeschrittene Fälle

immer noch keine durchaus ungünstige Prognose, wenn sie nicht gar zu spät zur Operation kommen, und es bereits zur Bildung eines wirklichen Carcinoms gekommen ist.

Der Inhalt dieser Papillome ist ebenso wie derjenige der einfachen Kystome. Häufig findet jedoch bei denselben eine colloide Entartung des Gewebes statt, so dass der Inhalt auch mit zähen colloiden Massen vermischt ist. In den sonst homogenen Colloidmassen sieht man hin und wieder Trümmer von den Epithelzellen. Auch zu pseudo-myxomatösen Bildungen kann es kommen, wobei enorme Mengen von gelblicher, äusserst zäher Flüssigkeit entstehen. Erst kürzlich beobachtete ich einen derartigen Fall, bei welchem die Ovarialcyste geplatzt war, und sich die zähen Massen in die Bauchhöhle ergossen hatten. Hierdurch war auch das Peritoneum parietale pseudo-myxomatös degeneriert. Nach der Operation trat reactionslose Heilung ein. Auch das Platzen hatte keine Erscheinungen hervorgerufen.

Von sonstigen Veränderungen der Cystenwand und des Cysteninhaltes seien hier noch Blutungen und Verkalkungen erwähnt, da dieselben keine ganz seltenen Erscheinungen sind. Blutungen in die Wand und in das Innere der Cyste erfolgen meist im Anschluss an Stieldrehungen und können so bedeutend werden, dass sie das Leben der Kranken in Gefahr bringen. Der Inhalt besonders kleinerer Cysten zeigt mitunter kalkige Bildungen; desgleichen kommt es zu Verkalkungen der Wand, sei es in grösserer Ausdehnung, sei es nur als körnige Einlagerungen.

### c) Carcinoma ovarii.

Das Carcinom des Ovarium tritt entweder als solide Geschwulst auf oder als Degeneration der Ovarialkystome. In letzterem Falle bildet es dann eine Mischgeschwulst von Adenom und Carcinom: Adeno-carcinoma cysticum oder Kystadenoma carcinomatodes.

Das typische Alveolärcarcinom durchsetzt das Ovarium mit Strängen epithelialer Zellen, welche in ihrem Aufbau den Tubencarcinomen nicht unähnlich sind. Jedenfalls erhält sich fast durchgehends der Typus der Cylinderzellenkrebse. In der folgenden Abbildung sieht man teilweise diese Zellen in Nestern zusammenliegen, teilweise jedoch nur einreihige Lagen, welche das Gewebe strangförmig durchsetzen, gleichsam als ob dieselben in präformierten Bahnen liegen (Lymphspalten?).

Die Carcinome führen schnell zur Vergrösserung der Eierstöcke und bilden durch unregelmässiges Wachstum eine höckrige Oberfläche. Die Bösartigkeit der Ovarialcarcinome scheint in frühen Stadien nicht so gross zu sein als die der Uteruskrebse, da die Metastasenbildung nicht so schnell eintritt. Die ersten Metastasen bilden sich gewöhnlich auf dem Peritoneum und im Netz und zwar mittels Lymph- und Blutbahnen.

Bei denjenigen Kystadenomen, deren Wachstum zu Durchsetzungen der Wand führt, kommt es nicht selten zu einer carcinomatösen Degeneration. Hierbei sieht man dann neben den papillären und glandulären, die Wand durchsetzenden Wucherungen die typischen Krebsnester. Die drüsenförmigen

Fig. 67.

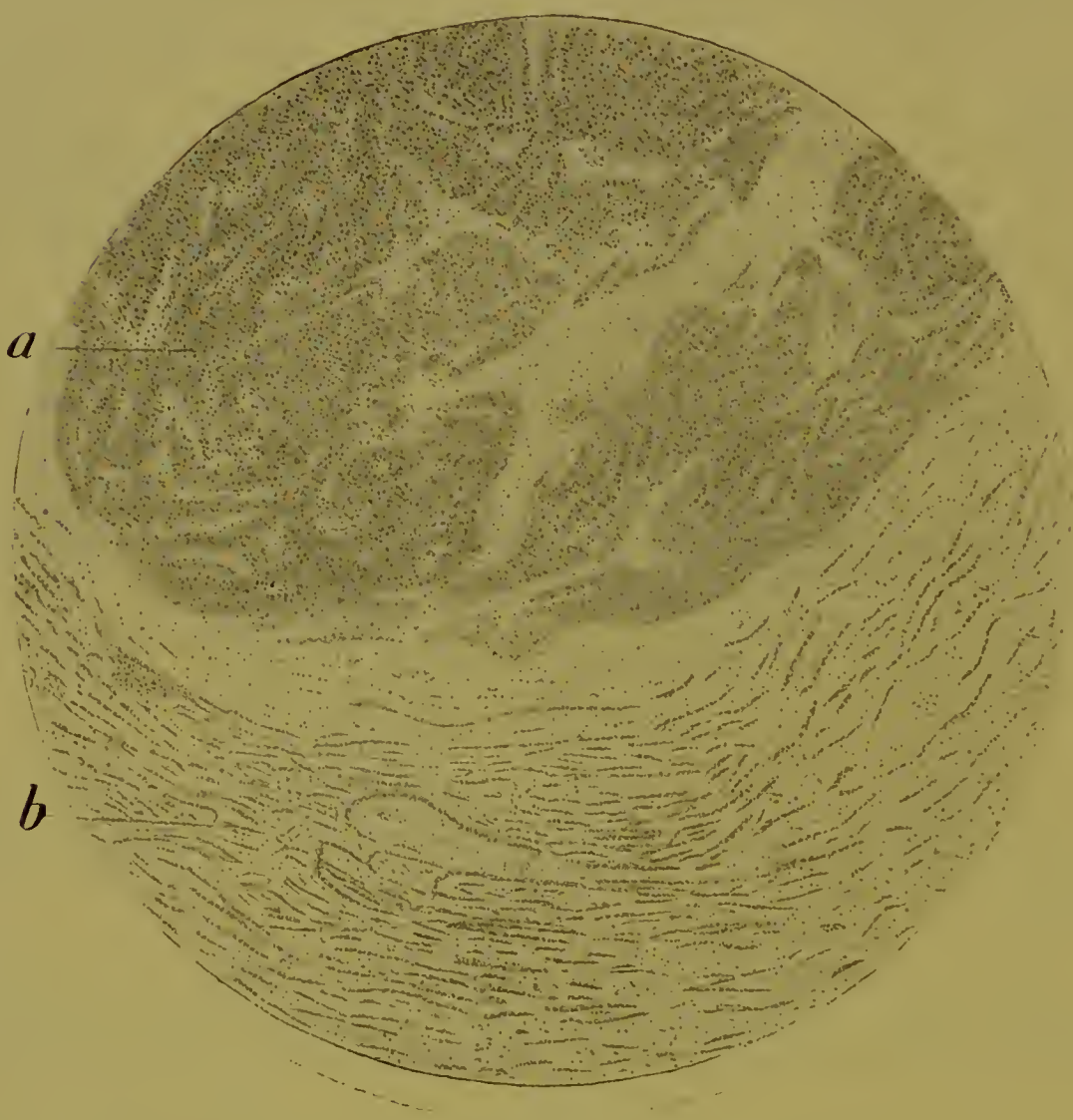


Carcinoma ovarii.

a. Krebszellen in grösseren mehr rundlichen Anhäufungen. b. Krebszellen in strangförmiger Anordnung (in Lymphspalten?), dazwischen kleinzellige Infiltration.

Bildungen sind teilweise mit mehreren Schichten von Cylinderepithel bedeckt. Zwischen den Carcinomalveolen befinden sich mit Rundzellen gefüllte Spalten.

Da nicht nur die in die Wand eindringenden, drüsenförmigen Bildungen carcinomatös werden, sondern auch die papillären Auflagerungen, so findet man auch häufig im Cysteninhalt losgelöste, carcinomatöse Massen. Dies ist insofern wichtig zu wissen, als man bei Verdacht auf carcinomatöse Degene-

ration eines solchen Papilloms sich hüten muss, dasselbe vor der Exstirpation zu punktieren, da sonst leicht carcinomatöse Massen in die Peritonealhöhle gebracht werden, und es so zu Transplantationen von Krebskeimen kommen kann. Man muss solche Tumoren daher immer in toto entfernen. Ferner möge hier erwähnt werden, dass die Carcinome der Ovarien fast immer doppelseitig sind. Bei längerem Bestehen der Ovarialcarcinome bilden sich Verwachsungen mit dem Peritoneum. Es kommt zu einer Peritonitis carcinomatosa mit blutigem Ascites.

Fig. 68.




Kystadenoma glandulare carcinomatodes.
a. Drüsenförmige Bildungen, teilweise mit mehrschichtigem Epithelbelag. b. Carcinomalveolen. c. Kleinzellige Infiltration.

Während die carcinomatöse Degeneration der Kystadenome zur Bildung von Cylinderzellenkrebsen führt, beobachtet man bei Degenerationen von Dermoidcysten auch Plattenepithelkrebse, welche von dem Plattenepithel, das in Dermoidcysten vorkommt, ausgehen.

### 2. Bindegewebige Neubildungen.

#### a) Fibrome.

Gegenüber den epithelialen Neubildungen werden die bindegewebigen selten beobachtet. Die Fibrome des Ovarium führen zu einem Schwund des Ovarial-

gewebes, welches durch fasriges Bindegewebe ersetzt wird. Hierbei vergrössert sich das Ovarium um das vier- bis fünffache, doch kommen auch noch grössere Bildungen vor. Die äussere Form des Eierstocks bleibt gewöhnlich erhalten. Man kann derartige fibromatöse Vergrösserungen des Ovarium besonders bei grossen Uterusmyomen beobachten. Auch fibröse Polypen, welche der Oberfläche des Ovarium aufsitzen, sind beschrieben worden. Mitunter finden adenomatöse und cystische Degenerationen dieser Fibrome statt.

b) Myome.

Die Myome des Ovarium sind äusserst selten und, wenn sie vorkommen, immer mit Fibromen kombiniert.

c) Sarcome.

Auch die Sarcome gehören hier zu den Seltenheiten und sind ebenfalls meist Mischgeschwülste. Im Verhältnis am häufigsten sind noch die Gefässsarcome (Endotheliome, Peritheliome). Ferner kommen sehr selten sarcomatöse Degenerationen der Wand von papillären Kystomen und von Dermoidcysten vor. Meist handelt es sich um kleine Rundzellensarcome von weicher, markiger Consistenz.

### 3. Die Dermoidcysten.

Die Dermoidcysten zeichnen sich dadurch vor den anderen Ovarialcysten aus, dass die innere Wandauskleidung die Beschaffenheit des äusseren Körper-Integumentes hat. Man unterscheidet einfache und zusammengesetzte Dermoide, letztere auch Teratome genannt.

Bei den einfachen Dermoiden besteht die Bekleidung der inneren Cystenwand aus mehrschichtigem Plattenepithel mit Papillen, welche denen der äusseren Haut sehr ähnlich sind. In dem unterliegenden Gewebe finden sich Talgdrüsen und Haare. Die übrige Wand besteht aus fibrillärem Bindegewebe, in welchem sich häufig myxomatöse Veränderungen bemerkbar machen. An manchen Stellen sieht man auch zahlreiche Gefässe. Ueberhaupt kann man in den Wandungen dieser Cysten die merkwürdigsten Gebilde wahrnehmen, deren Entstehung vollkommen rätselhaft ist. So beobachtete ich in einem Falle, von welchem ich im Folgenden eine Abbildung gebe, eine Schicht der Wand in der Hauptsache aus Riesenzellen bestehend. Der Inhalt der einfachen Dermoide besteht aus einem schmierigen Brei von gelblicher Farbe, ähnlich dem Brei, der sich in Atheromen der Haut findet. Im ganzen erreichen dieselben keine besondere Grösse.

In diesem Inhalte liegen öfter entweder lose oder knäuelförmig zusammengeballte Haare.

Die einfachen Teratome enthalten ausser den eben beschriebenen Gebilden noch Knochen, sei es als Knochenstücke oder Platten und Zähne. Die zu-

sammengesetzten Formen endlich enthalten complicirtere Gebilde des menschlichen Körpers, welche aus den verschiedensten Geweben bestehen können, wie Gehirnsubstanz, Nerven, Mamma etc.

Fig. 69.

Schnitt durch die Wand einer Dermoidcyste des Ovarium.
a. Mehrschichtiges Plattenepithel als Auskleidung der Innenwand. b. Talgdrüsen. c. Fettgewebe. d. Myxomatös degeneriertes Bindegewebe. e. Gefässe in einer Schicht kleinzelliger Infiltration. f. Haardurchschnitt. g. fasriges Bindegewebe.

Zu bemerken ist schliesslich noch, dass der Inhalt der Dermoidcysten infectiös sein kann. Das Platzen dieser Cysten bei der Operation hat häufig zu tötlichem Ausgang infolge von septischer Peritonitis geführt.

## Das Parovarium.

### 1. Normale Anatomie.

Zwischen der Ampulle der Tube und dem Ovarium liegt das Parovarium, der Rest des Sexualteiles des Wolff'schen Körpers. Dasselbe besteht aus

einer Reihe mit einander verbundener Kanälchen, welche mit flimmerndem Cylinderepithel ausgekleidet sind. Mitunter setzt sich dasselbe in den Hilus ovarii fort.

Fig. 70.

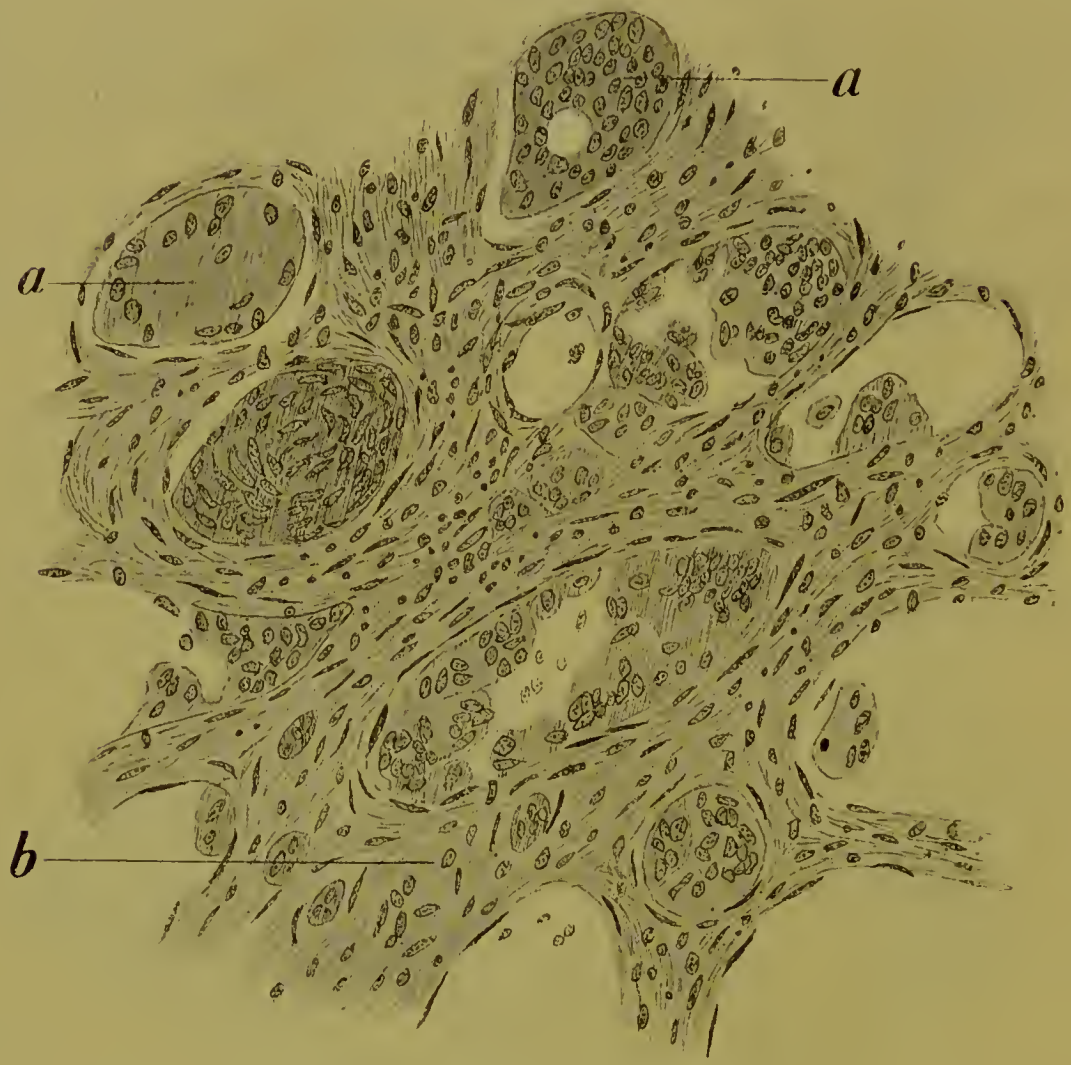


Aus der Wand einer Dermoidcyste.
a. Riesenzellen. b. Bindegewebiges Stroma mit Spindelzellen.

## 2. Die Parovarialtumoren.

Von practischer Bedeutung ist das Parovarium, weil aus demselben sehr grosse Cysten entstehen können. Dieselben haben eine äusserst dünne, durchscheinende Wand und einen meist wasserhellen, klaren Inhalt. Die Innenwand ist fast immer, auch bei den grösseren Cysten mit flimmerndem Cylinderepithel bekleidet. Man erkennt diese Cysten makroskopisch schon daran, dass sich das Ovarium deutlich von denselben abgrenzt, während die Tube sich ihnen eng anlegt. Die Parovarialcysten sind fast immer einkämmerig.

Eine besondere Bedeutung hat das Parovarium durch die Untersuchungen von Recklinghausen's (l. c.) gewonnen, welcher die Ansicht vertritt, dass die Adenomyome und Cystadenome der Uterus- und der Tubenwandung aus

den epithelialen Resten des Wolff'schen Körpers abzuleiten seien. Die Drüsenschläuche, welche man in diesen Myomen findet, stimmen in ihrer

Fig. 71.

Teratoma ovarii.
Die Cyste ist aufgeschnitten. Man sieht darin die hautähnliche Innenwand mit Poren und einem kieferähnlichen Knochenstück, in welchem 7 Zähne fest sitzen. Vom anderen Ende der dieses Knochenstücks bedeckenden Haut wachsen die Haare heraus, welche einen langen, dicht verfilzten Zopf bilden.

Anordnung und in ihrer Struktur mit dem Bau der drüsigen Gestalten des Wolff'schen Organs Punkt für Punkt überein. Bezüglich der gegenseitigen Abhängigkeit des Drüsen- und Muskelgewebes in den Adenomyomen kommt von Recklinghausen zu folgendem Ergebnis, welches ich, da es besonders bedeutungsvoll ist, hier wörtlich anführen möchte: (l. c. pag. 181) „In allen kleineren Tumoren des Uteruskörpers und des Tubenwinkels geht durch-

schnittlich die Muskelfaserneubildung mit der Adenombildung Hand in Hand und fast ganz proportional, letzteres um so deutlicher, je ausgeprägtere Muskelfaserscheiden um die Drüsenschläuche und Drüsengruppen ausgebildet sind. Wo dieses Verhältniss zum deutlichen Ausdruck gelangt, wo die Moireestreifen kräftig erscheinen und das Gewebe durchflechten, da sind die Drüsenschläuche als die eigentlichen Urheber der Myombildung zu bezeichnen. Wie in der Embryonalzeit das Epithel immer früher vorhanden ist, als das bindegewebige und auch muskuläre Hüllgewebe, so wird sich auch im späteren Leben der wachsende Drüsenschlauch, erst während er fertig gemacht wird, mit einer Myomscheide umgeben. Diese wird sekundär gebildet, mag sie auch, wenn sie späterhin in Thätigkeit kommt, wiederum eine Rückwirkung auf den Drüsenschlauch äussern und an ihm sogar Wachsthumsvorgänge erzeugen.“ Für die grösseren voluminösen Tumoren dieser Art ist die Entstehung aus den Resten des Wolff'schen Körpers allein anzunehmen nicht ausreichend. Hier müssen auch alle diejenigen Einrichtungen vorhanden sein, welche das Muskelgewebe an sich empfindlich und zur Hypertrophie geneigt machen. Nehmen also nach diesen bedeutsamen Untersuchungen diese Myome eine besondere Stellung durch ihre Genese ein, so unterscheiden sie sich auch in ihrem Sitz und ihrem gröberen Aufbau von den gewöhnlichen Myomen. Von Recklinghausen sagt darüber Folgendes (l. c. pag. 95):

„Die Adenomyome bevorzugen am Uteruskörper auffallend die Dorsalwand und an den Tubenwinkeln die kraniale Seite. Sie wachsen hier entweder von vereinzelten Keimcentren aus und bilden grössere Massen, so vorzugsweise in dem Stratum vasculosum und in den peripheren Schichten der Wandung, oder sie treten in zahlreichen Herdchen und mit vielen Keimcentren neben einander, alsdann ganz zerstreut ohne jede Abgrenzung gegen die übrige Substanz, auf und binden sich nicht an bestimmte Schichten der Wandung des Uterus. Sie können sogar auch bis in die innersten Schichten der Uterus- und Tubenwand eindringen und hier alsdann centrale Tumoren herstellen.“

Die meisten Forscher, welche diese Untersuchungen an ihrem Material nachprüften, kamen zu gleichen Resultaten wie Recklinghausen. Dass diese Untersuchungen aber nicht nur ein theoretisch anatomisches Interesse haben, beweisen die bereits gesammelten klinischen Erfahrungen, aus welchen sich ergiebt, dass diese Tumoren auch in klinischer Beziehung eine Sonderstellung einnehmen und ein anderes therapeutisches Vorgehen erheischen, als die gewöhnlichen Myome. Die Prognose dieser Affection ist nach den Angaben von Freund, welche er im Anhange zu der von Recklinghausen'schen Arbeit macht, eine viel ernstere als die der gewöhnlichen Myome des Uterus. Auch ist bei den hier vorhandenen zahlreichen epithelialen Bildungen eine entschiedene Chance für carcinomatöse Degeneration gegeben.

# Register.


## A.

Abel, K., 110.
Abort 98.
— krimineller 114, 125.
Abscesse in der Tubenwand 156.
Acidum aceticum 9.
— chromicum 9.
— osmicum 9.
— carbol. liquef. 10.
Actinomycose der Tuben 162.
Adeno-Carcinoma der Cervix uteri 77.
— ovarii cysticum 185.
— endometrii 121.
— sarcomatodes cervicis uteri 78.
Adenom, beginnendes malignes 122.
Adenoma destruens cervicis uteri 77.
Adenoma endometrii 121.
— polyposum cervicis 63.
Adenomyosarcoma uteri 130, 191.
Adenomyxosarcoma cervicis uteri 78.
Adenosarcoma cervicis uteri 78.
cysticum cerv. ut. 78.
Adhaesionen, peritoneale 159.
Aether 8.
Aetzungen (Wirkung der —) 52.
Alaunkarmin (formalinisiert) 8.
— Grenacher 8.
Albuginea ovarii 166, 172.
— Verdickung 172.
Albuminate 8.
Alkohol absolutus 6. 8. 9.
— salzsäurehaltig 16.
70 proc. 20.
— Zuflussapparat 23.
— Einwirkung auf Bindegewebe und Epithelien 85.
Alumen pulveratum 16.
Ampulla tubae 131.
Amyloid-Leber 10.
Anilinöl-Xylol 18.
Anilinwasser 19.
Appendicitis 162.
Arbor vitae uterinus 36.
Arteria hypogastrica 165.
— umbilicalis 165.
— uterina 165.
Ascites, blutiger 187.
Auskratzung bei Cervixcarcinom 70.
— bei Tubengravidität 104.
Austastung der Gebärmutterhöhle 105. 128.

## B.

Bacterium coli 147, 151.
Bartholin'sche Drüsen 25.
Bauchhöhlenschwangerschaft 139.
Bauchtumoren (Harpunieren) 2.
Benda 11, 70.
Bergamottöl 16.
Billroth-Lücke 64.
Bindegewebe, embryonales 101, 126.
— Entstehung 110.
— fibrilläres 16.
Bismarckbraun 28.
Blase 163.
Blumenkohlgewächs 77.
Blutkörperchen, rote 8, 16.
Blutungen in die Tube bei Herzfehlern 146.
bei Tuberculose des Endometrium 128.

— in Drüsen 113.
— bei Polypen 117.
Breisky 65.
Bulbus ovarii 166.

## C.

Canadabalsam 15.
Cancroid 120.
— der Vaginalportion 67.
Carbolfuchsin 20.
Carcinom (Definition) 70.
Carcinoma (vulvae) 29.
— vaginae 31.
— beginnendes 50, 52.
— cervicis uteri 67.
— endometrii 119.
— tubae 164.
— ovarii 185.
— syncytiale 127.
Carcinomalveolus, in einer Vene verschleppt 68.
Carminpulver 15.
Celloidin 12.
Cervicaldrüsen 36.
— höhle 4.
— kanal 32.
Cervixcatarrh 54.
Cervixpolypen mit krebsigem Plattenepithel 65.
Cervixschleimhaut, Schwellung 49.
Cervix uteri, Adenocarcinoma sarcomatodes 78.
— Adenoma destruens 77.
— Adenomyxosarcoma 78.
— Adenosarcoma 78.
— Carcinoma 67.
— Cystadenofibroma 79.
— Endothelioma lymphaticum 78.
— Entzündungen 48.
— Fibrom 79.
— Fibromyom 79.
— Leyomyosarcoma 79.
— Myome 79.
— Myosarcome 79.
— Neubildungen 57.
— normal 32.
— Polypen 61.
— Rhabdomyosarcom 79.
— Risse 49.
— Sarcom 78.
— Sarcomatöse Degeneration von Myomen 78.
Cervixwand (hintere), Vergrösserung 79.
Chloroform 8.
Chlorzinkätzung 52.
Choriocarcinom 127.
Chorioma syncytiale 124, 125, 127.
— endotheliale 127.
— Wachstum 126.
Chorion 125.
Chorionzotten 95, 101.
— in Placentarpolypen 114, 125, 126.
— in Metastasen 125.
— bei Tubengravidität 142, 143.
Chromsäure 9.
Claudius 165.
Coecum 162. 165.
Cohnheim 109, 110.
Collum uteri 32.
Columnae rugarum 30.
Compacte Schicht 92.
Condylomata acuminata
— vulvae 27.
— vaginae 31.
— der Portio vaginalis 59.
Cooper 3.
Corpus albicans 171.
Corpus luteum 159, 161, 169, 170, 172. 174, 175.
— abscess 161, 173.
— cysten 178.
— spurium 169.
— verum 169, 171.
— serosae 166.
Cumulus proligerus 168.
Curette 4.
Cylinderepithel an Stelle des Plattenepithels an der Portio 53.
Cylinderepithelien des Endometrium bei Schwangerschaft 92.
Cylinderepithel in Erosionsdrüsen an der Portio 53.
Cylinderzellenkrebs 185, 187.
Cystadenofibroma cervicis uteri 79.
Cystadenoma des Uterus 191, s. a. Kystadenoma.
Cysten der Cervicalschleimhaut 50.
— bei Endometritis fungosa 112.
— des Hymen 29.
— in Sarcomen 123.
— der Vagina 31.
der Vulva 29.

## D.

Dauerpräparate (gefärbte) 8.
Decidua, basalis 95.
– Extrauteringravidität 96.
— Furchung 97.
— menstrualis 88.
— spontane Ausstossung 96, 97.
— tubaria basalis 139.
— — capsularis 142.
— — vera 141.
Deciduazellen 94, 99.
— der Tubenschleimhaut 139.
Deciduoma 124, 125.
— malignum 127.
Deciduo-Sarcoma uteri giganto-cellulare 127.
Decubitusgeschwür (Vagina) 31.
— der Portio bei Prolaps 48.
Degeneration, beginnende krebsige 66.
— colloide im Ovarialkysten 185.
— maligne bei Cervixpolypen 65.
— myxomatöse 63, 123.
— — in Dermoidkysten 188.
— — bei Sarcom 77.
— pseudomyxomatöse in Ovarialkysten 185.
— sarcomatöse von Cervixmyomen oder Fibromen 78.
— — des Endometrium 123.
Degenerationen 8.
Dermoidkysten der Ovarien 187. 188.
Destruierende Neubildungen des Endometrium 108.
Detritus 120.
Diagnostik 24.
Differentialdiagnose zwischen Decidua menstrualis, Abort und Extrauteringravidität 99.
Differenzierung 16.
Dilatation (des Uterus) 4.
— mit Jodoformgaze 4.
— rapide 4.
Discus proligerus 168.
Divertikel des Tubenkanals 137.
Drüsen, Atrophie 111.
— in Cervixpolypen 62.
— in Decidua bei Extrauteringravidität 97.
— in Sarcomen 123.
— epithelien, Veränderungen in der Schwangerschaft 92.
— — Vermehrung 66.
— grenzen, Zerstörung 76.
— Krebs 66.
— polyp. des Endometrium 118.
Drüsenschläuche in Myomen 192.
Drüsentypus, Wahrung desselben bei Hyperplasieen 121.
Drüsenvergrösserung im Endometrium bei Gravidität 91.
Drüsenwand, Invagination der 85.
Dysmenorrhoea membranacea 88.
Durchtränkung, ödematöse 123.

## E.

Echinococcus 2.
— d. Ovarium 175.
Eiermann 125, 144.
Eierstock (s. a. Ovarium) 165.
— Schwangerschaft 172.
Eifollikel, Lage 165.
Eiinsertion, abnorme 138.
Eileiter 130.
Eileiterschwangerschaft, Ausgänge der 143.
— Eiinsertion bei 138.
— Tubenschleimhaut bei 139, 140.
— Tubenwand bei 142.
— Ursachen der 138.
Einlagerungen, cystische und drüsige bei Cervixmyomen 79.
Einspritzungen, medikamentöse in den Uterus 148.
Eisessig 9.
Eizelle 168.
Ektropium (Cervix) 48, 49, 53.
— angeborene, histologische 56.
Elastische Fasern 8, 150.
— Färbung 17.
— d. Cervix uteri 35.
— im Ovarium 166.
Elephantiasis (vulvae) 28.
Elongatio colli 57, 60, 66.
Emphysema vaginae 30.
Endometritis 148.
— atrophicans 111.
— exfoliativa 88.
— fungosa 107, 109.
— gonorrhoicca 108.
— hypertrophica 107, 109.
— interstitialis 107, 108.
Endometritis decidualis, cirrhöse Form 114.
— — polyposa 114.
— — tuberosa 114.

Endometrium 81.
— Entzündungen 107.
— b. Intrauteringravidität 96.
— Gefässverteilung 85.
— Hyperplasieen 108, 114.
— Lymphgefässe 86.
— w. d. Menstruation 86.
— in den ersten Monaten der intrauterinen Schwangerschaft 91.
— b. Myoma uteri 129.
Endometrium, Neubildungen 118.
— Normale Anatomie 81, 82.
— Pathologische Anatomie 104.
— Submucosa, keine 82.
Endothel, der Chorionzotten 101.
Endothelioma lymphaticum d. Cervix 78.
Endothelioma ovarii 188.
Entfettung 8.
Eosin 13.
Epithel, der Chorionzotten 101.
Epithelabschnürungen in der Tube 151.
Epithelhypertrophie bei Prolaps 58.
Epitheliale Bildungen (in Myomen) 129.
— Nester, kein Krebs 70.
Epithelioide Zellen, Färbung 120.
Epithelioma 59, 177.
— ektodermale 127.
— ektodermo-syncytiale 127.
— syncytio-ektodermale 127.
Epithelwucherungen und Carcinome 50.
— atypische 58, 80, 162.
— in Drüsen 15, 49.
Erosio epithelialis superficialis 52, 54.
— — Entstehung 54, 55, 56.
— — follicularis 53.
— — isolierte 56.
— — papillaris 53.
— — simplex 53.
Erosionen 52.
Erweichung, centrale in Krebszapfen 120.
Essigsäure (verdünnte) 8.
Exstirpation, partielle bei Portiocarcinom 69.
Extractum Hydrastis 52.
Extrauterinschwangerschaft 91, 98.

## F.

Färben (in toto) 12.
Fettgehalt 8.
Fibrillenbündel 110.
Fibrin 16.
Fibrocysten, d. Uterus 129.
Fibrom d. Cervix 79.
— d. Vagina 31.
— d. Vulva 29.
Fibromyom d. Cervix 79.
— d. Vagina 31.
Fibromyome (Gebärmutterkörper) 129.
— lymphangiectaticum 129.
— cavernosum 129.
Fibrosarcom (d. Vulva) 30.
Filtrieren 16.
Fimbria ovarica 134.
— Einsertion auf der 139.
Fimbrien 149.
— d. Tube 134.
Fimbrienenden, Verwachsung beider miteinander 162.
Fischel 56.
Fixierungsflüssigkeit 6.
Flemming'sche Lösung 9.
Flexura sigmoidea coli 165.
Flimmerepithel in Ovarialcysten 182.
— in Parovarialcysten 190.
Flimmerhaare 53.
Folliculus vesiculosus 168.
Follikel, bläschenförmiger 168.
— Blutung in 172.
— Graaf'scher 168, 178.
— Reifung 168.
— Platzen der 168.
— seröser Erguss in 175.
Follikelepithel 175, 177.
Formaldehyd 21.
Formalin (4 pCt.) 11, 21.
Fossa hypogastrica 165.
— obturatoria 165.
— ovarica 165.
— ovarii 165.
— paravesicalis anterior 165.
— — posterior 165.
Fraenkel, Eugen 142.
Fraenkel, L. 126.
Fraenkel, A. 151.
Freund, W. A. 136, 192.
Friedländer, Carl 8, 58, 80, 162.
Fritsch 4.
Frühdiagnose 104.
Fuchsin-Resorcinfärbung 17.
Fundus uteri 81.
Fungus 111.
Furchung des Endometrium bei Extrauteringravidität 97.

## G.

Gabbet 20.
Gallertkrebs 120.
Gartner'scher Gang 32.
Gebärmutter s. Uterus.
— -Grund 81.
— -Körper 81.
— -Schleimhaut 81.
Gebärmutterkörper, Neubildungen 129.
Gefässe, des Uteruskörpers 81.
— Vergrösserung bei Elongatio colli uteri 60.
Gefässendothel 127.
Gefrierschnitte 8.
Gehirnsubstanz, in Dermoidcysten 189.
Gelatineschicht 10.
Gentianoviolett 19.
Glascylinder 9.
Glasstäbchen 7.
Glycerin 6, 8, 10.
— -Gelatine 10.
Gonococcen 18, 151.
— bei Endometritis 108.
— Schnittpräparate 19.
— Trockenpräparate 18.
Gonorrhoe 26, 59,
Gottschalk 126.
Graaf'scher Follikel 168, 176.
Gram'sches Verfahren 19, 28.
Granulationsgewebe 128.
Graviditas tubaria infundibularis 138.
— — interstitialis 138.
— — propria (ampullaris) 138.
— — tubo-abdominalis 139.
— — tubo-uterina 139.
Grenacher 8.
Günther 19.
Gusserow 64.
Gynatresieen 144.

## H.

Haematoma ovarii 172.
Haematosalpinx 145.
Haematoxylin (Böhmer) 12, 15, 16, 120.
Haftzotten 102.
— bei Tubengravidität 141.
Hakenkränze 2.
Hammerschlag 164.
Harnröhre (Schwellkörper) 25.
Harpunieren (von Bauchtumoren) 2.
Herniöse Ausstülpungen des Tubenkanals 137.
Hilus ovarii 166, 190.
Hobelmikrotom 8.
Hohlräume in Krebszapfen 120.
Holzessig, roher 52.
Hornsubstanz 8.
Hyaline Massen 16.
Hydatide, gestielte 137.
Hydrosalpinx, Incision 150.
— intermittierende 150.
— Punktion 150.
Hymen 26.
Hyperplasia endometrii totius 115.
— — — circumscripta 115.
— — — diffusa 115.
— — — polyposa 115.
Hyperplasia glandularum Endometrii 108.
— — circumscripta 118.
— — diffusa 117.
— — polyposa 118.
Hyperplasie der Cervixdrüsen 49, 50.
Hyperplastische Bildungen in der Umgebung des Carcinoms 106.
Hypertrophie (Drüsen) der Cervix 50.
— der Muttermundslippen 57.

## I.

Infektion, gonorrhoische 114, 173.
— septische 114, 173.
Infektionskrankheiten 146, 172.
Infiltration (kleinzellige) bei Carcinom 71.
Infundibulum tubae 131.
Instrumentarium 22.
Intervillöse Bluträume 126.
Invagination einer Drüsenwand 85.
Jodoformgaze 4.
Jodoformmulleinführer 4.
Isthmus tubae 131.
Israel, O. 7.
Jung 8.

## K.

Kalilauge 8.
— 38proc. 8.
Kalium aceticum 8.
— bichromicum 21.
Kanadabalsam 9.
Karbolxylol 9.

Keimbläschen 168.
Keimepithel 166, 175, 177.
Keimfleck 168.
Kerneinschlüsse bei Carcinom 71.
Kernteilungsfiguren bei Carcinom 71.
Kittsubstanz 8.
Klimakterium 172.
Kochsalzlösung, physiologische 6.
Kolpitis emphysematosa 30.
— granulosa 30.
Kolpohyperplasia cystica 30.
Kraurosis (vulvae) 27.
Krebsgeschwür 69.
Krebsnester 70.
— alveolen 70.
— Zusammensetzung 71.
Krebszapfen 120.
Krebszellen 71.
Kystadenoma ovarii carcinomatodes 185.
— carcinomatöse Degeneration 186.
— glandulare proliferum 184.
— papilliferum 181, 183.
— simplex 181.

## L.

Labien, grosse 25.
— kleine 25.
Landau, L. 2, 4, 150.
Landau, Th. 76, 110.
Langhans 127.
Langhans'sche Schicht 127.
Leber (Klemm-) 6.
Leiomyosarcoma cervicis uteri 79.
Leukocyten in Krebsalveolen 72.
Ligamentum latum 68, 165.
— suspensorium ovarii 165.
— proprium 165.
Lipome (der Vulva) 29.
Liquor folliculi 168.
Liquor ferri sesquichlorati 17.
Lithion carbonicum 15.
Löffel, scharfer 4.
Lugolsche Lösung 19.
Lupus vulvae 26.
Luteinzellen 170, 171, 174, 178.
Lymphgefässe des Endometrium 86.
— perivasculäre 120.
Lymphgefässstauung in der Tube 146.
Lymphome 156.
Lymphspalten 185.

## M.

Maier, R. 125.
Mamma in Dermoidcysten 189.
Marchand 126.
Martin 27, 147, 151.
Maslowsky 65.
Material 1.
— Gewinnung 2.
Melanosarcom (d. Vulva) 30.
Membrana granulosa 168, 169.
— propria d. Drüsen 117.
— propria d. Uterusdrüsen 85.
Menstruation 171, 172.
— Endometrium bei 86.
Menstruationsanomalie 87.
Mesosalpinx 165, 175.
Mesovarium 165.
Messerschlitten 13.
— stellung 13.
Metaplasie 78.
Methylenblau 18, 19.
— Schwefelsäure 20.
Metritis 128.
— dissecans 129, 130.
Mikroorganismen (Färben) 18.
Mikrotom (Gefrier) 6, 10, 11, 22.
— (Klemme) 10.
Morgagni 137.
Müller'sche Flüssigkeit 9.
— Zusammensetzung 21.
Muskeln, glatte 8.
— quergestreifte 8.
Muskelfasern, quergestreifte im Cervixmyomen 79.
Muskulatur des Uteruskörpers 81.
Mutterband, breites 132.
Muttermund (äusserer) 32, 53.
— (innerer) 32, 81.
Myoma uteri adeno-carcinomatosum 130.
— — interstitiale, intraparietale, intramurale 129.
— — Ovarien bei 188.
— — submucosum 129.
— — subserosum 129.
— — Vergrösserung der Tuben bei 162.
Myome d. Cervix 79.
— cystische Einlagerungen 79.
— sarcomatöse Degeneration 124.
— d. Uterus 129, 172.
— Degeneration 129, 130.

— Verkalkung 130.
— d. Vulva 29.
Myometrium 128.
Myosarcoma cervicis uteri 79.
— des Uteruskörpers 124.
Myxadenoma polyposum (d. Cervix) 63.
Myxome (d. Vulva) 29.
Myxosarcom (d. Vulva) 30.

## N.

Nadelhalter 22.
Natrium sulfuricum 21.
Nebentuben 137.
Nelkenöl 16.
Nerven in Dermoidcysten 189.
Nervenendkolben 26.
Neubildungen, bösartige 118.
Nomenklatur, gynaekologisch-anatomische 108.
Nymphen 26.

## O.

Oberflächenepithel 6.
Oedematöse Durchtränkung des Bindegewebes bei Sarcom 77.
Olshausen 111.
Oophoritis interstitialis 173, 175.
Orceïn (Tänzer) 17.
Orth 15, 54, 56, 121, 122.
Orthmann 27, 151.
Osmiumsäure 9.
Ovarialabscess 161, 173.
— Arterien 166.
— Carcinom, Metastasenbildung 185.
— Cysten 163.
Ovarien, anatomischer Bau 165.
— Circulationsstörungen 172.
— Entzündungen 172.
infectiöse Granulome 175.
— kleincystische Degeneration 175.
— Lage und äussere Form 164.
— Neubildungen 176.
normale Anatomie 164.
— Parasiten 175.
— Schwangerschaft 172.
Ovarium 130.
— Carcinom 185, 187.
— Circulationsstörungen 172.
— Dermoidcysten 188.
— Echinococcus 175.
— Entzündungen 172.
— Fibrom 187.
— Follikel 167.
— Follikelcysten 177.
— Gefässschicht 166.
— gyratum 171.
— infectiöse Granulome 175.
— kleincystische Degeneration 175.
— Kystome oder Kystadenome 181.
— Myome 188.
— Neubildungen 176.
— Oberflächenpapillom 177.
— Parasiten 175.
— Parenchymschicht 166.
— Sarcome 188.
— Schwangerschaft 172.
— senile Atrophie 172.
— Syphilis 175.
— Tuberculose 175.
Oviducte 130.
Ovulation 171.

## P.

Pachydermie d. Portio 58.
— an Cervixpolypen 63.
Pachysalpingitis 158.
Palpation 69.
Papillen (Vergrösserung) bei Prolaps 58.
Papilloma ovarii 185.
— Paraffineinbettung 12.
— Ofen 23.
— Schnitte 14.
Parametrien 67.
Parametritis 2.
Parovarium 189.
— Cysten 190.
Perforation, d. Uterus 122.
Perimetritis 147.
Perioophoritis 175.
Perisalpingitische Processe 138.
— Stränge 147.
Perithelioma ovarii 188.
Peritoneum 149, 166, 185.
— parietale, pseudo-myxomatöse Degeneration 185.
Peritonitis carcinomatosa 187.
Perityphlitis 151.
Peter 27.
Pfannenstiel 78, 126.
Pick 8, 70, 78.

Pikrinsäure 15.
Pikro-Lithioncarmin (Orth) 15.
Pincetten 22.
Pinsel (Haar-) 6, 22.
Placenta foetalis 95.
— bei Tubengravidität 126.
Placentarpolypen 114.
— der Tube 144.
Placentar-villöse Geschwülste, maligne 127.
Plattenepithelcarcinom 57, 187.
Plattenepithelien 16.
— Wucherung 80.
Plicae palmatae 36.
Pneumokokken 147, 151.
Poirier 132.
Polypen der äusseren Muttermundslippen 57.
— der Cervix 61.
— des Endometrium 115.
Portiocarcinom im Speculumbild 69.
Portio vaginalis 32.
— — Amputation 67.
— — Entzündungen 45.
— — Geschwüre 46, 52.
— — bei Neugeborenen 56.
— — Probeexcision 3.
Präparate, Aufkleben 10.
— Einbetten 12.
— Fixation 9.
— Härten und Einbetten 9.
— Probeauskratzung 1, 2.
— aus der Uterushöhle 4, 104.
Probeexcision 1, 2, 50.
— aus den äusseren Genitalien 5.
— — der Portio vaginalis 3.
— — der Scheide 5.
Probelaparotomie 2.
Processus vermiformis 162, 165.
Prolaps 58, 66.
Protoplasmatische Massen im Chorioma 125.
Protozoën 71.
Pruritus (vulvae) 27.
Pseudomucin 168, 176, 182.
Punction 2.
Pyosalpinx 146, 162.

## R.

Rasiermesser 6, 22.
Reactionen (mikro-chemische) 8.
Recidiv bei Cervixpolypen 64.
von Recklinghausen 129, 190, 191, 192.
Regeneration der Uterusschleimhaut nach der Menstruation 87.
— nach der Geburt 92.
Reihenschnitte 12.
Resorcin (Fuchsin) 17.
Resorption der Frucht bei Tubengravidität 144.
Rete Malpighii 34.
Rhabdomyosarcoma cervicis uteri 79.
Riesenzellen 80, 125, 128, 175.
— in Dermoidcysten 188.
Riesenzellensarcom, d. Endometrium 123.
Riffzellen 34.
Rouget 166.
Rugae vaginae 30.
Ruge 56, 67, 122, 126.
Rundzellensarcom, d. Endometrium 123.

## S.

Sactosalpinx 147.
Sänger 125.
Safranin 9, 13.
Salpingitis catarrhalis 147, 148.
— chronica productiva vegetans 158.
— follicularis 158.
— interstitialis disseminata 158.
— isthmica nodosa 158.
— parenchymatosa chronica 158.
— pseudofollicularis 158.
— purulenta 147, 150.
Sarcoma cervicis uteri 77.
— botryoides cerv. ut. 78.
— chorion 127.
— chorion-deciduale 127.
— d. Chorionzotten 127.
— deciduo-cellulare 127.
— Diagnose 123.
— endometrii 123.
— endometr. traubenförmig 123.
— Entstehung 78.
— ovarii 188.
— d. Schleimhaut 123.
— d. Wand 123.
— d. Vagina 31.
— d. Vulva 30.
Schatz 65.
Scheide s. Vagina.
Scheere (nach Cooper) 3.
— knieförmige 3, 22.
Schiessbaumwolle 14.

Schleimgewebe 78.
Schleimhautpolypen d. Tube 138.
Schleimhautsarcom d. Endometrium 123.
Schleimpolyp 65.
Schleimsekretion 111.
Schnellfärbemethode 20.
Schnitte, Aufkleben 14.
— Färben 15.
— frische 7.
— ungefärbte 7.
Schnittreihen 9.
Schrägschnitte 40.
Schroeder 65, 67.
Schwangerschaft, Diagnose 90.
Schweissdrüsen 26.
Schultze, B. S. 175.
Septische Infection 114.
Seröser Ueberzug d. Tube 132.
Serotinale Geschwulst 127.
Sims-Simon 2.
Sobotta 170.
Spatel 16, 22.
Specula 1, 2.
— Rinne und Platte 2.
— nach L. Landau und Abel 2.
Spindelzellensarcome d. Cervix 78.
— d. Endometrium 123.
Spongiöse Schicht 92.
Stieldrehung von Ovarialtumoren 185.
Strahlenpilz 162.
Stratum germinativum 35.
Streptokokken 147, 151.
Subepitheliales Gewebe 80.
Sublimat 9.
Substanz, contractile 8.
Syncytiale Massen 125.
Syncytioma malignum 127.
Syncytium 101, 127.

## T.

Taenzer 17.
Talgdrüsen 26.
Teratoma ovarii 188, 191.
Theca folliculi 168.
— interna 170, 175.
Totalexstirpation des Uterus bei Portiocarcinom 67, 68.
Transsudat, seröses 128.
Traubenförmiges Sarcom 123.
Trichter (Glas-), eingeschliffen 16.
Trimethylamin (in Vaginalcysten) 30.
Trugbilder, mikroskopische 15, 38, 60.
— in Cervixpolypen 66.
— bei Hypertrophie des Epithels 58.
Tuba Fallopiae 130.
Tubenabort 144.
Tubenabscess 150, 155, 156, 161.
Tubenabschnitte 131.
Tuben accessorische 136.
— Actinomycose 162.
— Ampulle 131.
— Carcinom 163, 185.
— Chorioma 163.
— Circulationsstörungen 144.
— Divertikel 137.
— entzündliche Affection 2.
— Entzündungen 146.
— Fibrome 163.
— Fimbrienende 131.
— Flimmerhaare 132.
— Hypertrophieen 162.
— infantile 136.
— infectiöse Granulome 162.
— interstitieller Theil 131.
— Isthmus 131.
— Lage und Verlauf 130.
— Lymphgefässe 132, 133.
— Menstruation 135.
— Missbildungen 136.
— Muskulatur 132.
— Myome 163.
— Neubildungen 163.
— Nomenklatur 146.
— papilläres Carcinom 163.
— Papillom 163.
— Schleimhaut 132.
— Schleimhautpolypen 163.
— Schwangerschaftsveränderungen 136.
— senile Veränderungen 135.
— Syphilis 162.
— Tuberculose 162.
— überzählige 137.
— Verschluss d. Ostium abdominale 148.
— Verwachsungen mit Nachbarorganen 149.
Tubenfalten, Anschwellung 148.
— Atrophie 155.
— Verklebungen 133.
Tubengravidität s. Eileiterschwangerschaft 126, 136, 138, 163.
Tubenmuskulatur, Peristaltik 138.
Tubenostien, accessorische 136.
Tubenruptur b. Tubengravidität 144.
Tubensäcke 146, 153.

Tubentumor 146.
Tubenverschluss, angeboren 144.
— erworben 144.
Tubenwand, Tumoren 138.
— Zusammensetzung 132.
Tuberkel 80, 128.
Tuberkelbacillen 18, 80, 128, 175.
— Färbung 20.
Tuberkulose d. Endometrium 128.
Tuboovarialtumor 147, 159, 175.
Tunica fibrosa folliculi 168.
— propria folliculi 168.

## U.

Uebersichtsschnitte 21.
Ueberzug, seröser des Uterus 128.
Ueberwanderung, äussere 130.
Ulcera carcinomatosa bei Elongatio colli uteri 61.
Unna 18, 28.
Unterlage (dunkle) 7.
Ureter 165.
Urethritis gonorrhoica 59.
Uterus, Dilatation 4.
— Herunterziehen 2.
— Myom 8.
— Probeauskratzung 4.
— Sondirung 4.
Uterusdrüsen 82, 83.
— Invagination 85.
— Membrana propria 85.
— Zugrundegehen in Sarcomen 123.
Uteruskrebs 185.
— Kysten 31.
— Entzündungen 30.
— Hypertrophieen 31.
— normal 30.
— Probeexcision 5.
— Ulcerationen 31.

## V.

Vacuolen 125.
Vagina, bindegewebige Neubildungen 31.
— Carcinom 31.
— Cysten 31.
— Entzündungen 30.
— Hypertrophieen 31.
— normal 30.
— Probeexcision 5.
— Ulcerationen 31.
Veit 27, 56, 67.
Vergiftungen 146.
Verschluss der Tube, angeboren 144.
— erworben 144.
Vestibulum (vulvae) 26.
Vulva, Atrophieen 27.
— bindegewebige Hypertrophieen 28.
— bindegewebige Neubildungen 29, 30.
— Carcinom 29.
— Cysten 29.
— Entzündungen 26.
— normal 25.
— spitze Condylome 27.
— Ulcerationen 28.
Vulvitis gonorrhoica 28.

## W.

Wärmeofen 13.
Waldeyer 22, 124, 125, 126, 127, 130, 164. 165, 166, 184.
Wandsarcom, des Uteruskörpers 124.
Wasser, abgekochtes 6.
Webster, Clarence 141, 142, 143.
Weigert 17.
Wertheim 19.
Williams 65.
Winckel 65.
Wolff'scher Gang 32, 129.
— Körper 129, 189, 191, 192.
Wurmfortsatz 162.

## X.

Xylol 13, 16.
— Canadabalsam 14.

## Z.

Zelleinschlüsse bei Carcinom 71.
Zellen (verhornte) 16.
Zenker'sche Flüssigkeit 9.
Ziegler 122.
Zona pellucida 168.
Zupfpräparate 6.
Zwischenzottenräume 95, 101.
— bei Tubengravidität 141.

Gedruckt bei L. Schumacher in Berlin.